PENATALAKSANAAN FISIOTERAPI PADA *CERVICAL ROOT SYNDROME* DENGAN *INFRA RED* DAN TERAPI LATIHAN

Diajukan sebagai salah satu syarat untuk mendapatkan gelar Diploma Tiga

MUHAMAD DIMAS AKBAR NUGRAHA

1903057

PROGRAM STUDI FISIOTERAPI PROGRAM DIPLOMATIGA
FAKULTAS KESEHATAN DAN KETEKNISIAN MEDIK
UNIVERSITAS WIDYA HUSADA SEMARANG
APRIL, 2022

PENATALAKSANAAN FISIOTERAPI PADA *CERVICAL ROOT SYNDROME* DENGAN *INFRA RED* DAN TERAPI LATIHAN

Diajukan sebagai salah satu syarat untuk mendapatkan gelar Diploma Tiga

MUHAMAD DIMAS AKBAR NUGRAHA

1903057

PROGRAM STUDI FISIOTERAPI PROGRAM DIPLOMA TIGA
FAKULTAS KESEHATAN DAN KETEKNISIAN MEDIK
UNIVERSITAS WIDYA HUSADA SEMARANG
APRIL, 2022

PERSETUJUAN SIAP UJIAN KARYA TULIS ILMIAH

Judul : Penatalaksanaan Fisioterapi Pada *Cervical Root Syndrome* dengan *Infra Red* Dan Terapi Latihan

Nama : Muhamad Dimas Akbar Nugraha

NIM : 1903057

Siap dipertahankan di depan Tim Penguji

Pada, 12 Mei 2022

Menyetujui,
Pembimbing

Suci Amanati, SST., M.Kes
NIP. 198711022010062084

PENGESAHAN KARYA TULIS ILMIAH

Judul : Penatalaksanaan Fisioterapi Pada *Cervical Root Syndrome* dengan *Infra Red* Dan Terapi Latihan

Nama : Muhamad Dimas Akbar Nugraha

NIM : 1903057

Siap dipertahankan di depan Tim Penguji

Pada, 12 Mei 2022

Menyetujui,

1. Ketua Penguji : Fitratun Najizah,SST,M.Fis ( )

2. Anggota Penguji : Akhmad Alfajri Amin,SST.Ft.,M.Fis ( )

Mengetahui,

Dekan
Fakultas Kesehatan dan Keteknisian Medik

Adik Wahyudi, SKM,. M.Kes
NIDN. 0602047902

Ketua
Prodi Fisioterapi Program Diploma Tiga

Suci Amanati, SST., M.Kes
NIDN. 0602118701

PERNYATAAN KEASLIAN PENELITIAN

Yang bertanda tangan di bawah ini :

Nama : Muhamad Dimas Akbar Nugraha

Tempat tanggal lahir : Kudus, 9 Juni 2001

NIM : 1903057

Program Studi : Fisioterapi Program Diploma Tiga

Judul Tugas Akhir : Penatalaksanaan fisioterapi pada *Cervical Root Syndrome* dengan *Infra red* dan Terapi Latihan

Dengan ini menyatakan dengan sebenar-benarnya bahwa :

1. Laporan tugas akhir studi dengan judul "Penatalaksanaan fisioterapi pada *cervical Root syndrome* dengan *infra red* dan terapi latihan" adalah hasil karya saya, dan dalam naskah ini tidak terdapat karya ilmiah yang pernah di ajukan oleh orang lain untuk memperoleh gelar Diploma Tiga di suatu Perguruan Tinggi, dan tidak terdapat karya atau pendapat yang pernah ditulis atau diterbitkan oleh orang lain baik sebagian tau keseluruhan, kecuali secara tertulis di kutip dalam naskah ini dan di terbitkan dalam sumber kutipan atau daftar pustaka.
2. Apabila ternyata dalam naskah laporan tugas akhir studi ini dapat dibuktikan terdapat unsusr-unsur plagiat, saya bersedia laporan tugas akhir studi ini digugurkan dan gelar akademik yang telah saya peroleh dibatalkan, serta di proses dengan ketentuan hukumyang berlaku.
3. Laporan tugas akhir studi ini dapat di jadikan sumber pustaka yang merupakan hak bebas royalty non eksklusif.

Demikian pernyataan ini saya buat dengaan sebenar-benarnya untuk dipergunakan sebagaimana mestinya.

Semarang, 28 April 2022

Pembuat pernyataan,

Muhamad Dimas Akbar Nugraha

1903057

ABSTRAK

Muhamad Dimas Akbar Nugraha

Penatalaksanaan Fisioterapi Pada *Cervical Root Syndrome* Dengan *Infra Red* Dan Terapi Latihan

Terdiri dari 15 Lampiran depan, 70 Halaman, 15 Tabel, 22 Gambar, 7 Lampiran akhir

Latar Belakang : *Cervical Root Syndrome* (CRS) merupakan suatu penyakit yang terjadi akibat adanya iritasi pada akar syaraf cervical yang menyebabkan nyeri *radikular*. Problematika yang di alami pasien yakni nyeri pada leher, bahu menjalar ke lengan atas hingga jari-jari tangan disertai dengan adanya *pharastesia* , penurunan reflek tendon biceps, *numbness*, gangguan sensorik dan spasme otot.. Tujuan penulisan karya tulis ilmiah ini adalah untuk mengetahui Penatalaksanaan fisioterapi pada *Cervical Root Syndrome* Dengan *Infra Red* dan Terapi Latihan.

Metode : Karya Tulis Ilmiah ini bersifat studi kasus dan mengangkat kasus serta mengumpulkan datamelalui proses fisioterapi. Modalitas yang di berikan adalah Infra Red dan Terapi Latihan berupa *stretching, hold relax, dan forced passive movement*

Hasil Penelitian : Setelah dilakukan terapi sebanyak 6 kalididapatkan hasil adanya penurunan nyeri pada leher, penurunan spasme otot *M.upper trapezius* kanan, peningkatan lingkup gerak sendi (LGS) *cervical*, peningkatan kekuatan otot dan kemampuan aktifitas fungsional yang terdapat pada grafik skala NDI pada aktifitas sehari hari terjadi interpretasi hasil penurunan score.

Kesimpulan : InfraRed, stretching. Hol relax, dan forced passive movement yang diberikan kepada pasien dapat menurunkan nyeri, menurunkan spasme, meningkatkan lingkup gerak sendi, meningkatkan kekuatan otot dan meningkatkan kemampuan aktifitas fungsional dengan dilakukannya pemeriksaan Manual Muscle Testing, Lingkup Gerak Sendi, Visual Analog Scale, dan Skala Neck Disability Index

Kata Kunci : *Cervical Root Syndrome, Infra Red*, Terapi Latihan.

Referensi : 49 (2011-2021)

ABSTRACT

Muhamad Dimas Akbar Nugraha

Management of Physiotherapy Cervical Root Syndrome With Infra Red And Exercise Therapy

Consists of 15 front appendic , 70 pages, 15 tables, 22 images, 7 final appendices

Background : Cervical Root Syndrome (CRS) is a disease that occurs due to irritation of the cervical nerve roots which causes radicular pain. The problems experienced by the patient are pain in the neck, shoulder radiating to the upper arm to the fingers accompanied by pharasthesia, decreased biceps tendon reflexes, numbness, sensory disturbances and muscle spasms. The purpose of writing this scientific paper is to determine the management of physiotherapy. on Cervical Root Syndrome With Infra Red and Exercise Therapy.

Methods: This scientific paper is a case study and raises cases and collects data through the physiotherapy process. The modalities given are Infra Red and Exercise Therapy in the form of stretching, hold relax, and forced passive movement

Results Research : After 6 times therapy, the results are a decrease in neck pain, a decrease in upper trapezius , an increase in the range of motion of the joints (LGS) cervical, increased muscle strength and ability of functional activities contained in the NDI scale graph in daily activities, there was an interpretation of the results of a decrease in score.

Conclusion : InfraRed, stretching. Hol relax, and forced passive movement given to the patient can reduce pain, reduce spasm, increase the range of motion of the joints, increase muscle strength and increase the ability of functional activities by examining Manual Muscle Testing, Joint Scope of Motion, Visual Analog Scale, and Neck Disability Scale. Index

Keywords: Cervical Root Syndrome, Infra Red, Exercise Therapy.

Reference : 49 (2011-2021)

KATA PENGANTAR

Puji syukur Alhamdulillah penulis panjatkan kehadiran Allah SWT , yang telah memberikan Rahmat dan Hidayah-Nya , sehingga penulis dapat menyelesaikan Karya Tulis Ilmiah yang berjudul "PENATALAKSANAAN FISIOTERAPI PADA *CERVICAL SYNDROME* DENGAN *INFRA RED* DAN TERAPI LATIHAN" . Karya Tulis Ilmiah ini di susun sebagai salah satu syarat

dalam menempuh program Diploma III Fisioterapi Universitas Widya Husada Semarang.

Dalam penyusunan Karya Tulis Ilmiah ini tidak lepas dari bantuan dan dorongan serta bimbingan dari berbagai pihak. Untuk itu pada kesempatan ini penulis mengucapkan terima kasih yang sebesar – besarnya kepada :

1. Allah SWT.
2. Dr. Hargianti Dini Iswandari, drg,. M.M selaku Rektor Universitas Widya Husada Semarang.
3. Dr. Didik Wahyudi, SKM,. M.Kes. selaku Dekan Fakultas Kesehatan dan Keteknisian Medik Universitas Widya Husada Semarang.
4. Suci Amanati, SST, M.Kes selaku Ketua Program Studi DIII Fisioterapi Universitas Widya Husada Semarang dan dosen pembimbing yang telah memberikan banyak bimbingan, dorongan serta ilmu dalam proses penulisan Karya Tulis Ilmiah ini.
5. Bapak/ Ibu dosen pengajar di Universitas Widya Husada yang telah memberikan banyak ilmu dan bimbingan hingga saat ini.
6. Para CI dan Fisioterapis di RSUD Kajen Kab. Pekalongan yang sudah memberikan pengalaman luar biasa, ilmu serta pelajaran selama menjalani PKL.
7. Terima kasih kepada ibu dan bapak saya serta saudaraku yang senantiasa memberikan dorongan semangat dan doa selama penyusunan Karya Tulis Ilmiah ini.
8. Teman-teman seangkatan seperjuangan Akademi Fisioterapi universitas Widya Husada Semarang.
9. Terima kasih teman-teman kontrakan Amson Squad yang selalu menemani dalam penyusunan Karya Tulis Ilmiah ini.
10. Terima kasih kepada Wanita yang saya sayangi sudah menemani dan memberikan dorongan semangat selama penyusunan Karya Tulis Ilmiah ini.
11. Semua pihak yang telah membantu saya dalam penulisan Karya Tulis Ilmiah ini.

Saya menyadari bahwa penulisan Karya Tulis Ilmiah ini masih jauh dari kata semprna, oleh karena itu kritik dan saran yang bersifat membangun sangat saya harapkan dari semua pihak. Semoga Karya Tulis Ilmiah ini bermanfaat penulis dan pembaca pada umumnya

Semarang, 26 April 2022
Penyusun

Muhamad Dimas Akbar Nugraha
Nim 1903057

DAFTAR ISI

HALAMAN SAMPUL i

PERSETUJUAN SIAP UJIAN KARYA TULIS ILMIAH ii

PENGESAHAN KARYA TULIS ILMIAH iii

PERNYATAAN KEASLIAN PENELITIAN III

ABSTRAK V

ABSTRACT vi

DAFTAR ISI IX

DAFTAR TABEL XI

DAFTAR GAMBAR XII

DAFTAR GRAFIK XIII

DAFTAR SINGKATAN XIV

BAB I PENDAHULUAN 1

A. Latar Belakang Masalah 1

B. Rumusan Masalah 2

C. Tujuan Penulisan 3

BAB II KAJIAN TEORI 4

A. Definisi Operasional 4

B. Anatomi Fisiologi 5

C. Biomekanika 26

D. Deskripsi 29
E. Pemeriksaan Dan Pengukuran 32
F. Teknologi Fisioterapi 42
BAB III PROSES FISIOTERAPI 49
A. Pengkajian Fisioterapi 49
B. Diagnosa Fisioterapi 54
C. Program / Rencana Fisioterapi 54
D. Pelaksanaan Fisioterapi 55
E. Prognosis 59
F. Evaluasi 60
G. Hasil Terapi Akhir 62
BAB IV PEMBAHASAN 64
A. Evaluasi skala nyeri menggunakan VAS 65
B. Evaluasi spasme dengan palpasi 66
C. Evaluasi aktivitas fungsional menggunakan *Neck Disability Indexs* (NDI) 67
BAB V PENUTUP 68
A. Kesimpulan 68
B. Saran 68
DAFTAR PUSTAKA 70

DAFTAR TABEL

Tabel 2.1 Otot otot penggerak leher.....15
Tabel 2.2 Kriteria Kekuatan Otot.....38
Tabel 2.3 Neck Disability Index 39
Tabel 3.1 Pengukuran Nyeri Diam 52
Tabel 3.2 Pengukuran Nyeri Tekan 51
Tabel 3.3 Pengukuran Nyeri Gerak.....51
Tabel 3.4 Pengukuran LGS Aktif dan Pasif.....52
Tabel 3.5 Pengukuran kekuatan otot dengan MMT.....53
Tabel 3.6 Pemeriksaan Aktivitas Fungsional Dengan NDI 53
Tabel 3.7 Evaluasi Skala Nyeri dengan VAS 60
Tabel 3.8 Evaluasi Spasme dengan Palpas 60
Tabel 3.9 Evaluasi Kekuatan Otot Dengan MMT.....60
Tabel 3.10 Evaluasi LGS Aktif.....61
Tabel 3.11 Evaluasi LGS Pasif.....61
Tabel 3.12 Evaluasi Aktivitas Fungsional Dengan NDI.....61

DAFTAR GAMBAR

Gambar 2.1 Susunan Tulang *Vertebra* tampak Posterior 7
Gambar 2.2 *Discus Intervertebralis* 8
Gambar 2.3 *Vertebra C1* (atlas) 9
Gambar 2.4 *Vertebra C2* 10
Gambar 2.5 *Vertebra C III-VII* 11
Gambar 2.6 *Ligament* pada *vertebra cervicalis* 13
Gambar 2.7 Otot-otot leher 13
Gambar 2.8 *Plexus Cervicalis* 21
Gambar 2.9 *Plexus Bracialis* 22
Gambar 2.10 *Anatomi Abnormal* 25
Gambar 2.11 Gerakan *fleksi Cervical* 26
Gambar 2.12 Gerakan *fleksi* Cervical 27
Gambar 2.13 Gerakan Side *Fleksi* Cervical 28
Gambar 2.14 Gerakan Rotasi Cervical 29
Gambar 2.15 *Spurling Test* 33
Gambar 2.16 *Compression Test* 34
Gambar 2.17 *Distraction Test* 35
Gambar 2.18 *Visual Analogue Scale (VAS)* 36
Gambar 3.4 Penatalaksanaan *Infra Red* 56
Gambar 3.5 Penatalaksanaan *Streching* 57
Gambar 3.6 Pelaksanaan *Hold Relax* 58
Gambar 3.7 Penatalaksanaan Forced Passive movement 58

DAFTAR GRAFIK

Grafik 4 1 Evaluasi Skala Nyeri Dengan VAS 65
Grafik 4 2 Evaluasi Spasme Dengan Palpasi 64
Grafik 4 4 Evaluasi LGS Aktif.....66
Grafik 4 5 Evaluasi LGS Pasif.....66
Grafik 4 6 Evaluasi Aktivitas Fungsional dengan NDI 67

DAFTAR SINGKATAN

CRS	: *Cervical Root Syndrome*
LGS	: Lingkup Gerak Sendi
M.	: *Musculus*
MMT	: *Manual Muscle Testing*
NDI	: *Neck Disability Indexs*
ROM	: *Range Of Motion*
VAS	: *Visual Analogue Scale*
PNF	: *Propioceptive Neuromuscular Facilitation*

BAB I

PENDAHULUAN

A. Latar Belakang Masalah

Pada zaman yang semakin maju ini aktivitas manusia semakin tinggi yang diakibatkan karna semakin tingginya kebutuhan hidup yang harus dipenuhi. Tingginya aktivitas tersebut membuat manusia cenderung melakukan aktivitas yang berlebihan. Aktivitas berlebihan akan menimbulkan efek pada seseorang, seperti keluhan pada sistem otot *(musculoskeletal)* berupa keluhan rasa sakit, nyeri, pegal-pegal dan lainnya. Nyeri leher merupakan keluhan yang sangat umum, dimana 70% populasi pasti pernah mengalami nyeri leher. sehingga nyeri leher merupakan kasus terbesar yang sering di alami dan di temui (Dewangga, 2020). Tentu keadaan ini akan menimbulkan masalah serius, contohnya beberapa kasus didapati seseorang dapat terkena *Cervical Root Syndrom* (Haryanto & Kuntoro, 2016).

Cervical Root Syndrome (CRS) merupakan sesuatu yang hampir semua orang pernah merasakan nyeri terutama pada daerah leher. gangguan tersebut dapat menimbulkan masalah dalam melakukan aktivitas sehari-hari. Pada *cervical root syndrome* akan menyebabkan banyak permasalahan pada sendi *cervical* seperti *spondilosis cervical*, *hernia nucleus pulposus cervical*, kesalahan postur, *migraine cervical* dll. *Spondylosis Cervical* merupakan penyakit degenerasi yang terjadi pada diskus intervertebralis C1-C7 (STIKes, 2017).

Di Indonesia, setiap tahun sekitar 16,6% populasi orang dewasa mengeluhkan rasa tidak enak di leher, bahkan 0,6 % bermula dari rasa tidak enak di leher menjadi nyeri leher yang berat. Insidensi nyeri leher meningkat dengan bertambahnya usia, dimana lebih sering mengenai wanita dari pada laki-laki dengan perbandingan 1,67:1 (Prayoga, 2014).

Problematika fisioterapi yang timbul pada kondisi *cervical root syndrom et causa spondylosis cervical* adalah nyeri pada leher dan bahu yang dipengaruhi penggunaan yang berlebihan *(overused)* , abnormalitas lingkup gerak sendi akan mengakibatkan keterbatasan lingkup gerak sendi, ketegangan yang terjadi pada leher dan bahu akan menyebabkan spasme otot dan terganggunya aktifitas fungsional sehari-hari.

Intervensi fisioterapi yang dipilih guna membantu mengurangi gejala yang muncul pada kondisi *cervical root syndrome* ini adalah intervensi yang berfokus pada pengurangan nyeri pada leher belakang, meningkatkan lingkup gerak sendi , mengurangi spasme, meningkatkan kekuatan otot serta meningkatkan aktifitas fungsional. Adapun modalitas fisioterapi yang diberikan adalah *Infra Red* dan Terapi Latihan. Pemanasan ringan dengan sinar infra merah mempunyai pengaruh sedatif terhadap ujung-ujung urat saraf sensoris. Kenaikan temperatur akibat penyinaran dapat membantu terjadinya relaksasi juga akan meningkatkan kemampuan otot untuk berkontraksi. Spasme otot yang terjadi akibat penumpukan asam laktat dapat dihilangkan dengan pemberian pemanasan. Pengaruh terapeutik sinar infra merah adalah dapat mengurangi spasme (tegangan otot) dan bahkan dapat menghilangkan nyeri (Luklunaningsih, 2020). Fungsi dari terapi latihan adalah untuk mengatasi gangguan fungsi dan gerak, mencegah timbulnya komplikasi, mengurangi nyeri dan odema (Damping, 2012).

Berdasarkan problematika dari paragraph diatas, maka penulis tertarik mengangkat lebih dalam mengenai penatalaksanaan fisioterapi pada Cervical Root Syndrome dengan Infra Red dan Terapi Latihan.

B. Rumusan Masalah

Berdasarkan latar belakang masalah diatas , maka rumusan masalah dalam karya tulis ilmiah ini adalah bagaimana penatalaksanaan fisioterapi pada *Cervical Root Syndrome* dengan modalitas *Infra Red* dan Terapi Latihan?

C. Tujuan Penulisan

Berdaasarkan rumusan masalah diatas, maka tujuan penulisan karya tulis ilmiah ini adalah untuk mengetahui penatalaksanaan fisioterapi pada *Cervical Root Syndrome* dengan modalitas *Infra Red* dan Terapi Latihan.

BAB II

KAJIAN TEORI

A. Definisi Operasional

Fisioterapi adalah bentuk pelayanan kesehatan yang ditunjukkan kepada individu dan / atau kelompok untuk mengembangkan, memelihara, dan memulihkan gerak dan fungsi tubuh sepanjang rentang kehidupan dengan menggunakan penanganan secara manual, peningkatan gerak, peralatan (*physcs, elektrorapeuitis* dan mekanis) pelatihan fungsi, dan komunikasi (PERMENKES, 2015). Menurut Kamus Besar Bahasa Indonesia penatalaksanaan berasal dari kata "tata" dan "laksana". Tata yang berarti susunan, sistem dan acara. Sedangkan laksana menurut kamus besar bahasa indonesia berarti pengaturan pelaksanaan (Nasional, 2012).

Infra Red merupakan salah satu intervensi fisioterapi yang digunakan untuk penanganan nyeri punggung bawah. Panas yang dihasilkan *infra red* banyak digunakan oleh klinik fisioterapi untuk menangani pasien *musculoceletal*. Radiasi yang dihasilkan pancaran *infra red* dapat meningkatkan aliran darah dan rileksasi jaringan (Ansari NN, 2014).

Terapi latihan ialah gerak tubuh,postur, atau aktifitas fisik yang tersistematis dan terancang guna memberikan manfaat bagi pasien untuk mencegah gangguan, memeperbaiki, mengembalikan, meningkatkan, menambah fungsi fisik, mengurangi faktor resiko kesehatan dan mengoptimalkan kesehatan kebugaran (Kisner, Carolyn, 2016).

Cervical root syndrome (CRS) atau sindroma akar saraf leher suatu keadaan yang disebabkan adannya iritasi pada akar syaraf *cervical* yang menyebabkan adannya nyeri radikular yang ditandai dengan nyeri pada leher, bahu dan menjalar ke lengan atas hingga ke jari – jari tangan disertai dengan. adannya *pharastesia*, penurunan reflek tendon biceps, *numbness*, gangguan sensorik dan juga kelemahan atau spasme pada otot. Pada kasus

ini sering diikuti nyeri radikhulopathy dimana terdapat ada nya proses patologis pada radiks saraf yang berada di *cervical* (Christoper, 2010)

B. Anatomi Fisiologi

1. Anatomi fungsional

   a. Struktur *Columna vertebralis*

   Columna vertebralis atau rangkaian tulang belakang adalah sejumlah tulang yang memiliki struktur lentur disebut *vertebra* atau ruas tulang belakang. *Kolumna vertebralis* berperan sebagai penyokong badan yang kokoh sekaligus penyangga antar tulang rawan dan *cakram intervertebralis* yang lengkungannya memberikan fleksibilitas memungkinkan membengkok tanpa adanya patah (Hamiyah, 2013).

   Vertebra merupakan tulang tulang yang bergabung membentuk saluran yang melindungi *korda spinal.* Tulang *cervical* tersusun atas 12 tulang *vertebra* yang di mulai dari dada pada bagian atas dan terhubung dengan tulang iga. Tulang *cervical* tersusun juga atas tujuh buah *vertebra* kecil yang dimulai dasar dari tulang tengkorak yang terhubung di bagian atas dada. Tulang lumbal terdiri dari lima tulang *vertebra* yang lebih besar. Tulang *lumbal* dikatakan lebih besar karena tulang ini menanggung berat badan lebih banyak. Tulang *sacrum* atau *cocigeal* (tulang ekor) membentuk bagian bawah di tulang belakang, mereka bergabung denga tulang *pelvic* melalui sendi *sakro illiaca* (Kevin, 2016).

   1) *Vertebra cervicalis*

   Vertebra cervicalis atau ruas tulang leher yang merupakan paling kecil berjumlah tujuh ruas. Tulang ini mempunyai ciri badan kecil dan persegi panjang, lebih pendek dari depan ke belakang daripada samping ke ssmping (Pearce, 2017)

2) *Vertebra thoracalis*

Vertebra torakalis atau tulang punggung lebih besar dari *cervical*, mempunyai badan berbentuk lonjong lebar dengan lekukan kecil atau *facet* disetiap sisi untuk menyambung tulang iga, lengkungannya agak kecil, *processus spinosus*nya panjang runcing menghadap kebawah sehingga menyulitkan gerakan *(flexio-extensio)* antar *vertebra, processus articularis* tersusun miring hampir *vertical*, sedangkan *processus tranversusnya* sebagai penyokong iga tebal dan kuat serta memuat persendian untuk iga. (Hamiyah, 2013).

3) *Vertebra lumbalis*

Vertebra lumbalis atau ruas tulang pinggang adalah yg terbesar badannya sangat besar dibandingkan dengan badan *vertebra* lainnya dan mempunyai bentuk seperti ginjal. *Prosesus spinosus* berbentuk seperti kapak kecil dan lebar. *Prosesus tranversusnya* langsing dan panjang, ruas kelima membentuk sendi dengan *sakrum* pada sendi *lumbo-sakral* (Asep, 2017).

4) *Vertebra Sakralis*

Vertebra sakralis atau tulang belakang terletak di bagian bawah *columna vertebralis* yang berbentuk segitiga, membentuk bagian belakang rongga *pelvis* (panggul) dan terjepit diantara kedua tulang inominata (tulang *koksa*). Dasar sacrum terletak diatas dan bersendi dengan vertebra *lumbalis* kelima dan membentuk sendi *intervertebralis*. *Processus spinosus* dapat dilihat pada pandangan *posterior* dari *sacrum*. Permukaan *anterior sacrum* berbentuk cekung dan memperlihatkan empat dinding *caalis sacralis* melintang, yang merupakan tempat penggabungan kelima *vertebra sacralis*. Disetiap ujung ujung sisi terdapat lubang kecil yang disebut *foramina* untuk dilewati urat urat syaraf. (Pearce, 2017).

b. Susunan tulang vertebra

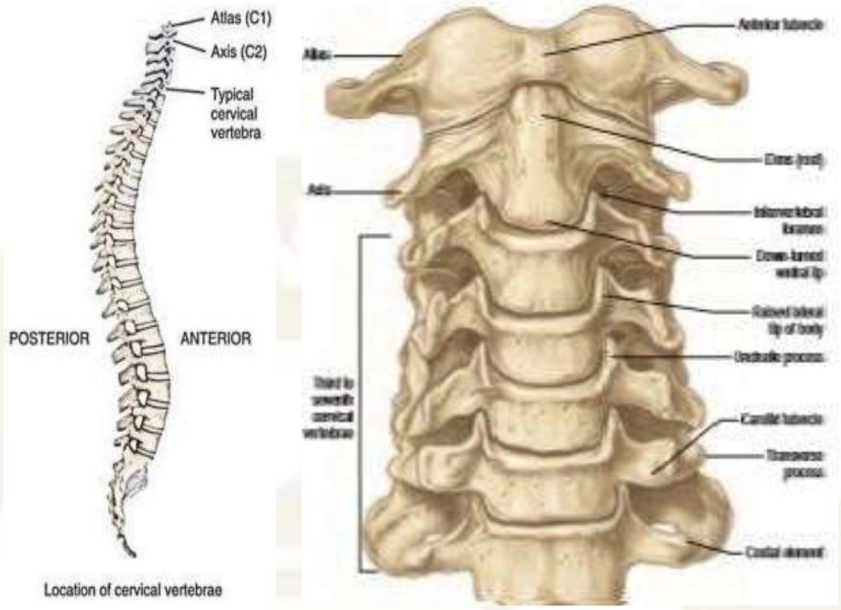

Gambar 2.1 Susunan Tulang *Vertebra* tampak Posterior
(Gray's, 2016)

Menurut (Syaifuddin, 2011) tulang vertebra tersusun dari badan ruas, lengkung ruas, *arcus vertebra, foramina intervertebralis* dan *arcus vertebralis*. Badan ruas merupakan bagian terbesar, bentuknya tebal dan kuat, terletak disebelah depan. Lengkung ruas, bagian melingkar untuk melindungi lubang lubang ruas tulang belakang yang terletak disebelah belakang. Pada bagian ini terdapat beberapa bagian :

a) *Processus spinosus* (taju duri) terdapat ditengah tengah, lengkung ruas menonjol kebelakang
b) *Processus transversus* (taju sayap) samping kiri kanan lengkung ruas
c) *Processus articularis* (taju penyendi) membentuk persendian dengan ruas tulang belakang *(vertebra)*

1) *Arcus vertebra* tulang ini mempunyai lekuk yang disebut *incisura superior* dan *incisura inferior* pada bagian atas dan bagian bawah

2) *Foramina intervertebralis*, ruas membentuk saluran *kanalis vertebra* tempat saluran *medula spinalis* yang berisi sumsum tulang belakang, ruas ruas tulang belakang ditengah badan

3) *Arcus vertebralis* bagian kanan dan kiri terdapat taju yang menghadap keatas dan kebawah disebut *processus articularis superior* dan *prosesus articularis inferior*

c. *Discus intervertebralis*

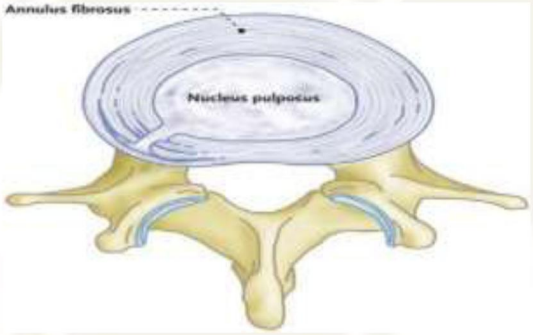

Gambar 2.2 *Discus Intervertebralis*
(Moore, 2014)

Discus intervetebralis terdiri dari bagian pinggir yaitu *annulus fibrosus* dan *nucleus pulposus* pada bagian tengah. Peran dari *discus intervertebalis* sebagai peredam benturan bila beban pada *columna vertebrlis* mendadak bertambah. Namun seiring bertambahnya usia daya angsur ini perlahan lahan menghilang.Cincin yang tersusun atas 10 sampai 12 lapisan jaringan ikat yang *konsentrik* dan *fibrokartilago.*

Semakin usia bertambah maka kandungan didalam *nukleus pulposus* menyebabkan berkurang dan akan digantikan oleh *fibrocartilage.* Berdegenerasinya serabut serabut kolagen *annulus* sebagai akibat *annulus* tidak selalu dapat menahan tekanan pada *nukleus pulposus. Discus* ini kurang tipis dan kurang lentur pada usia lanjut dan tidak lagi dibedakan antara *nukleus* dan *annulus* (Moore, 2014).

2. Anatomi Terapan

a. *Vertebra cervicalis*

Vertebra cervicalis termasuk kelompok tulang pendek jika dilihat dari bentuknya, dimana panjang, lebar dan tebalnya hampir sama. Keseluruhannya berjulah 7 ruas. Bagian bagiannya yaitu :1) *Atlas* merupakan *vertebra cervicalis* I yang memiliki *corpus* dan *processus spinosus*. *Atlas* membentuk seperti cincin yang terdiri dari *arcus arcus anterior, arcus posterior, arcus inferior*. Tulang ini bersendi dengan *condylus occipitalis*, sedangkan yang berbentuk bawah bersendi dengan *axis* membentuk sendi *atlanto axialis. 2). Prosesus odontoid* merupakan *vertebra* cervicalis *II* yang terdapat di *corpus atlas* yang menyatu dengan *axis* yang memungkinkan kepala bisa berputar kekiri dan kekanan 3*). Prossesus prominan* merupakan *prosesus* yang paling panjang yang dimiliki *tranversus* besar.

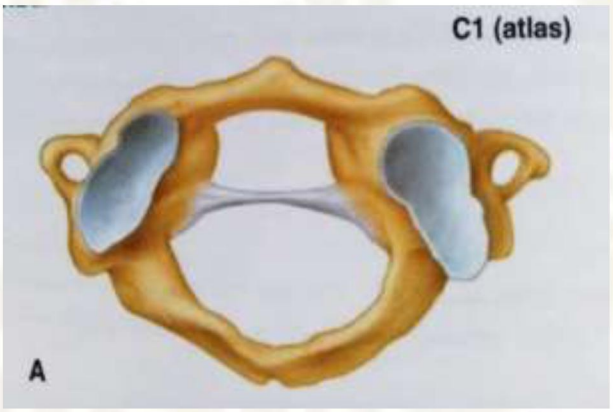

Merupakan ruas ke VII *vertebra cervicalis* (Wiarto, 2013).

Gambar 2.3 *Vertebra* C1 atlas (George et all, 2016)

Vertebra Cervicalis 1 disebut juga *atlas,* fungsi utama atlas yaitu untuk menyangga kepala. *Vertebra C1* terbentuk seperti cincin, memiliki *corpus vertebra* yang kecil tetapi mempunyai *arcus anterior* dan *arcus posterior* serta dua massa *lateralis* yang

berbentuk cawan dan tidak memiliki prosesus *spinosus.condylusoccipitalis* disetiap sisi *foramen* pada sendi *atlantooccipitalis*, sendi ini memiliki sedikit peran pada *fleksi ekstensi* serta *fleksi lateral* (George et all, 2016).

1) *Vertebra Cervicalis II (axis)*

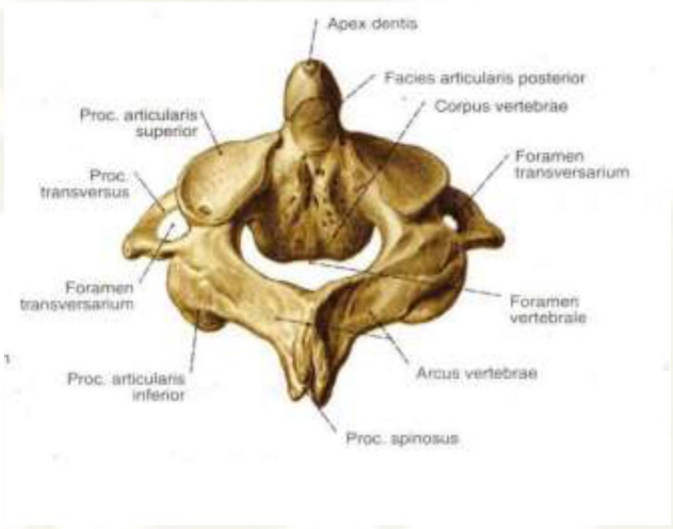

Gambar 2.4 *Vertebra* C2
(George et all, 2016)

Vertebra C2 disebut juga *axis* mempunyai *corpus vertebra* dibagian *anterior* dan terdapat pasak berbentuk menyerupai jari pada bagian *superior*. Tulang ini disebut *odontoid* atau *dens (don't* dan *dens* berasal dari bahasa latin yang artinya gigi) yang berada secara terlindungi pada *arcus anterior alantis*. Keduanya dihubungkan oleh *ligamentum tranversum fibrosa* yang berjalan dibelakang *prosesus odontideus*. Sekitar 50 derajat rotasi *vertebra cervical* terjadi pada sendi *atlantoaxialis* (George et all, 2016).

2) *Vertebra Cervicalis III, IV,V,VI sampai VII*

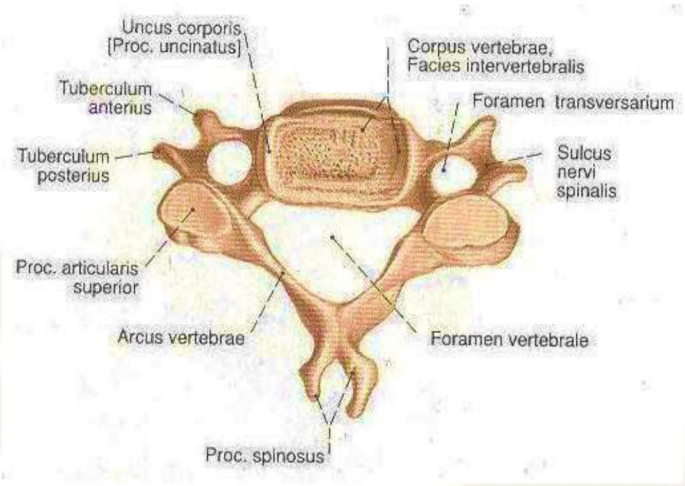

Gambar 2.5 *Vertebra* C III-VII
(George et all, 2016)

Bersifat lebih khas dan mempunyai bagian *anterior* yang menahan beban yang disebut *corpus vertebra*, serta bagian *posterior* termasuk *arcus neuralis* dan *facies articularis*. *Arcus neuralis* terbentuk dari dua *pediculus* yang melekat pada *corpus vertebra* dan *dua lamina* yang bergabung pada garis tengah (*midline*) yang membentuk *processus spinosus*. *Vertebra III* sampai *VII* sering kali memiliki penonjolan tulang yang unik dibagian *posterior* dan *lateral* dari *lempeng superior* masing masing *vertebra* yang bersendi dengan permukaan *inferolateral,* miring pada *vertebra* diatasnya membentuk sendi *uncovertebral Luschka*. Bentuk sendi ini memungkinkan gerakan akan menjadi luas dari *vertebra cervical* dibandingka *dengan vertebra thoracal* dan *vertebra lumbal*, serta berfungsi untuk stabilisasi *lateral* pada *discus intervertebralis* (George et all, 2016).

b. Sendi pada *vertebra cervicalis*

Sendi adalah penghubung antar tulang sehingga tulang dapat digerakkan. Sendi merupakan perantara antara tulang satu dengan tulang lainnya sehingga kedua tulang tersebut menyatu. Hubungan antar tulang biasa disebut dengan *artikulasi* (Artikelsiana, 2014)

1). *Articulatio atlanto ocipitalis*

Merupakan sendi *sinovial* antara *condilus oksipitalis* di kiri, *foramen magnum* dikanan, *fascies artikularis superior* massa l*ateral* diatas, *atlas* dibagian bawah. Sendi *sinovial* jenis *avoid.* Gerak utamanya adalah fleksi dan ektensi.

2). *Articulatio atlanto axialis*

Terdiri dari tiga sendi sinovial yaitu antara *dens axis* dan *arcus anterior atlas* sedangkan yang lainnya diantara *massa lateralis* kedua tulang. Sendi *sinovial* jenis sendi gerak. Gerak utamanya adalah *rotasi*. Gerak lainnya adalah *fleksi, ektensi* dan *lateral fleksi*

3). *Discus Intevertebralis*

Discus ini paling tebal didaerah *cervical* dan *lumb*al, tempat dimana banyak terjadi gerakan *columna vertebralis*. Struktur ini dapat dianggap sebagai *discus semielastis* yang terletak antara *corpus vertebra* yang berdekatan dan bersifat kaku. Ciri fisiknya yaitu *discus* berfungsi sebagai peredam benturan bila beban pada *columna vertebralis* mendadak bertambah seperti bila seseorang melompat dari tempat yang tinggi. Kelenturan *discus vertebralis* memungkinkan *vertebra* yang kaku dapat bergerak satu dengan yang lain. Sayangnya daya pegas ini semakin lama semakin menghilang seiring bertambahnya usi

c. *Ligament* pada *vertebra cervicalis*

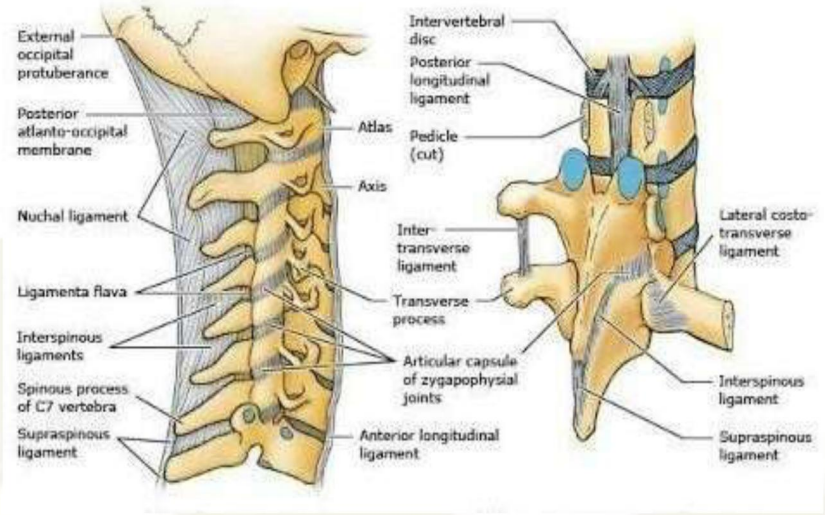

Gambar 2.6 *Ligament* pada *vertebra cervicalis*
(Moore, 2014)

1). *Ligament longitudinal anterior* dan *posterior*

Ligament adalah jaringan ikat yang tersusun dari serabut yang keadaanya kenyal dan *fleksibel*. *Ligament* mempertemukan kedua ujung dari tulang dan mempertahankan stabilitas dan mencegah gerakan kearah tertentu (Widia, 2015).

2). *Ligamentum supraspinatus* dan *interspinalis*

Ligamentum supraspinatus berfungsi menghubungkan ujung tulang *prosessus vertebra*. Sedangkan *ligamentum interspinalis* berjalan diantara *prosessus spinosus* yang berdekatan.

3). *Ligamentum nuchea*

Ligament nuchea adalah membran *fibrosa* yang berada di leher. *Ligament* ini memanjang dari tonjolan *occipital eksternal* dan garis *nuchea median* ke *processus spinosus* ruas *cervical* ke tujuh. Dari batas *anteriornya* menempel pada *tuberkulum posterior atlas,* dan pada *processus spinosus vertebra cervical* dan membentuk *septum* diantara otot otot di kedua sisi leher.

d. Otot pada *vertebra cervicalis*

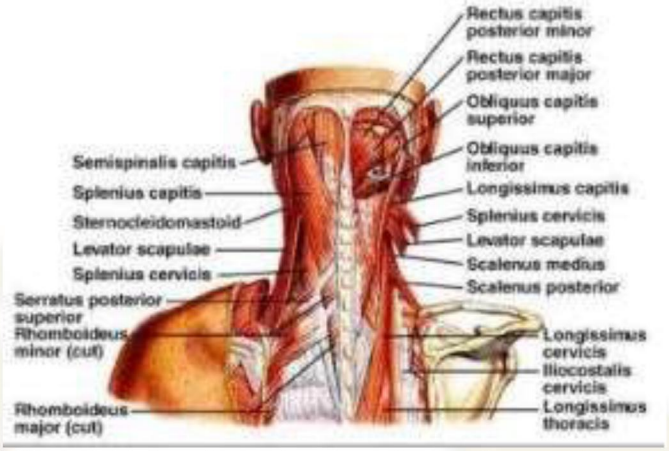

Gambar 2.7 Otot-Otot Leher Tampak Posterior (Frank, 2016)

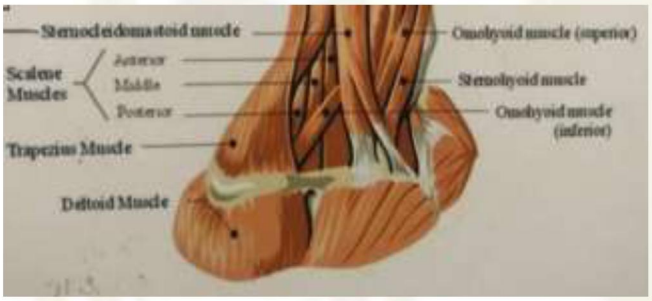

Gambar 2.8 Otot-Otot Leher Tampak Anterior (Imania, 2016)

Otot berfungsi sebagai alat penggerak aktif dan stabilisasi tulang leher belakang. Pada kasus *cervical root syndrome* ini akan dibahas tentang otot penggerak leher dan scapula (Mujianto, 2013).

Tabel 2.1 Otot otot penggerak leher
(Frank, 2016)

No	Otot	Otot penggerak	Origo	Insertio
1	*Fleksor*	*m. sternocledomastoideus*	Caput *sternalis* : permukaan *anterior manubrium* Caput *clavicularis* : permukaan atas 1/3 *medial clavicula*	Permukaan *lateral processus mastoideus,* separuh *lateral linea nuchae ossis occipitalis*
		m. longus colli	Bagian atas : *anterior tuberculum* dari proses melintang C3-C5 Bagian tengah *anterior* C6-CT3 Bagian bawah badan *anterior* T1-T3	Bagian atas : *tuberculum anterior* C1 Bagian tengah badan *anterior* C2-C4 Bagian bawah *anterior transversus* C5-C6
		m.longus capitis	*Tuberculum anterior processus tranversus* C3-C6	*Facies inferior pars basillaris ossis occipitalis*
		m. scaleneus	*Tuberculum*	*Costa* I

		Anterior	*anterior processus tranversus* C3-C6	
		m. rectus capitis Anterior	Massa *lateralis atlantis*	*Basis ossis ocipitalis* di depan *foramen magnum*
2	*Ekstensor*	*m. levator scapula*	*Tuberculum posterius processus tranversus vertebra* C1-C4	*Pars superior margo medialis scapula*
		m. splenius cervicis	*Processus spinosus* T3-T6	*Processus tranversus* C1-C3
		m. splenius capitis	*Lig. Nuchea, processus spinosus* C7-T3	*Processus mastoideus ossis temporalis,* 1/3 lateral *linea nuchea superior*
		m. trapezius	*Processus spinosus* C7-T12	1/3 *lateral clavicula, acromeon, spina scapula*

		m. erector spine	*Sacrum posterior, crista iliaca, processus spinosus vertebra lumbalis inferior dan sacralis*	Processus spinosus *vertebra* T1 dan *cervical* tengah
		m. rectus capitis posterior major	*Processus spinosus axis*	*Linea nuchea inferior*
		m. rectus posterior minor	*Tuberculum arcus posterior atlantis*	*Linea nuchea inferior mediana*
		m. superior oblique capitis	*Processus tranversus* C1	Di antara aspek *superior* dan *inferior* garis *nuchal os occipital*
		m. inferior oblique capitis	*Processus spinosus* C2	Aspek *posterior processus tranversus* C1
3	*Side flexor*	*m. rectus capitis lateralis*	Permukaan atas *processus tranversus atlantis*	Permukaan *inferior processus jugularis ossis Ocipitalis*

		m. scalenus anterior	*Tuberculum anterior processus tranversus* C3-C6	*Costa* I
		m. scalenus medius	*Tuberculum posterior processus tranversus* C4-C6	Permukaan *superior costa* I
		m. scalenus posterior	Tuberculum *posterior processus tranversus* C4-C6	Margo *externa costa* II
		m. sternocleidomastoideus	Caput *sternalis* : permukaan *anterior manubrium* Caput *clavicularis* : permukaan atas 1/3 *medial clavicula*	Permukaan *lateral processus mastoideus,* separuh *lateral linea nuchea ossis occipitalis*
		m. trapezius	*Processus spinosus* C7-T12	1/3 *lateral clavicula, acromeon, spina scapula*

		m. splenius capitis	*Lig. Nuchea, processus spinossus* C7-T3	*Processus mastoideus ossis temporalis,* 1/3 *lateral linea nuchea superior*
		m. splenius cervicis	*Prosessus spinosus* T3-T6	*Processus tranversus* C1-C2
		m. levator scapula	*Tuberculum posterior processus tranversus* C1-C4	Tepi *medial scapula* dari *angulus superior* ke *spina scapula*
4	*Rotator*	*m. semispinalis cervicis*	*Processus tranversus* T1-T6	*Processus spinosus* C2-C6
		m. miltifidus	*Sacrum, ilium, processus tranversus* T1, T2 dan *processus articularis* C4-C7	*Processus spinosus vertebra* bagian atas, membentang diantara 2-4 segmen
		m. scalenus anterior	*Tuberculum anterior processus tranversus* C3-C6	*Costa* I

		m. splenius capitis	*Lig. Nuchea, processus spinosus* C7-T3	*Processus matoideus ossis temporalis* 1/3 *lateral linea nuchea superior*
		m. sternocledomastoidus	Caput *sternalis* : permukaan *anterior manubrium* Caput *clavicularis* : permukaan atas 1/3 *medial clavicula*	Permukaan *lateral processus mastoideus,* separuh *lateral linea nuchea ossis occipitalis*
		m. inferior oblique capitis	*Processus spinosus* C2	Aspek *posterior processus tranversus* C1
		m. rectus capitis posterior major	*Processus spinosus axis*	*Linea nuchea inferior*

e. Sistem syaraf pada leher

1) *Plexus Cervicalis*

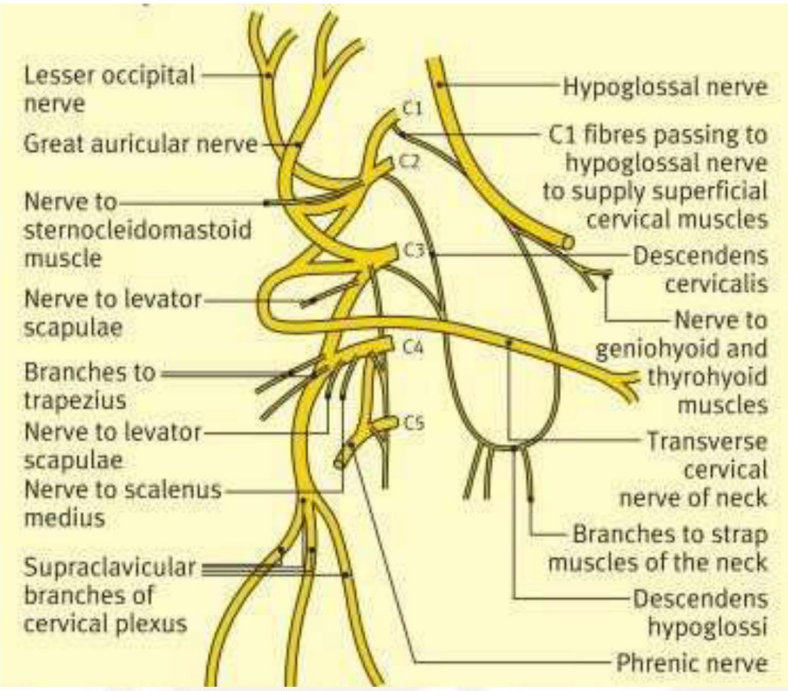

Gambar 2.7 Plexus Cervicalis
(Frank, 2016)

Delapan pasang syaraf *cranialis* berasal dari segmen segmen *medula spinalis* diantara level *foramen magnum* dan pertengahan *vertebra cervicalis* ketujuh. *Nerves cervicalis* keluar dari *columna spinalis* lewat *foren intervertebralis* yang terletak disebelah *lateral. Nervus cervicalis* juga mengirimkan cabang *meningel reccurent* yang kecil ke dalam *canalis spinalis* untuk memberikan *inervasi sensorik* dan *vasomotor* pada durameter serta cabang cabang yang menuju kedalam bagian *primer anterior* dan *posterior*. Bagian primer inilah yang merupakan syaraf campuran yang berjalan ke masing masing *distribusi perifernya*. Cabang *motorik* membawa beberapa serabut sensorik yang mengankut *impuls propioseptive* dari otot leher (Paulin F & Washcke J, 2010).

Cabang-cabang *plexus cervicalis* Menurut (Snell, 2011) yaitu diantaranya :

a) *Nerve occipitalis* minor (C2) mensyarafi *auricular* dan kulit permukaan *anterior*
b) *Nerve cervicalis* tranversus (C2 dan C3) yang mensyarafi kulit pada permukaan *anterior* leher
c) *Rami musculares* ke otot otot leher. Otot-tot *paravertebralis*, *m.sternocleidomastoideus* (*propioseptive, C3* dan *C4).* Sebuah cabang dari C1 bergabung dengan *nerves hypoglossus*. Dari serabut C1 ini meninggalkan *nerves hyploglossus* meninggalkan *nervus hyploglossus* sebagai *ramus descendens* (C2 dan C3), untuk membentuk *ansa cervicalis*. *Nervus C1, C2, C3* dalam *ansa* cervicalis mensyarafi *musculuc omohyoideus*

2). Plexus Brachialis

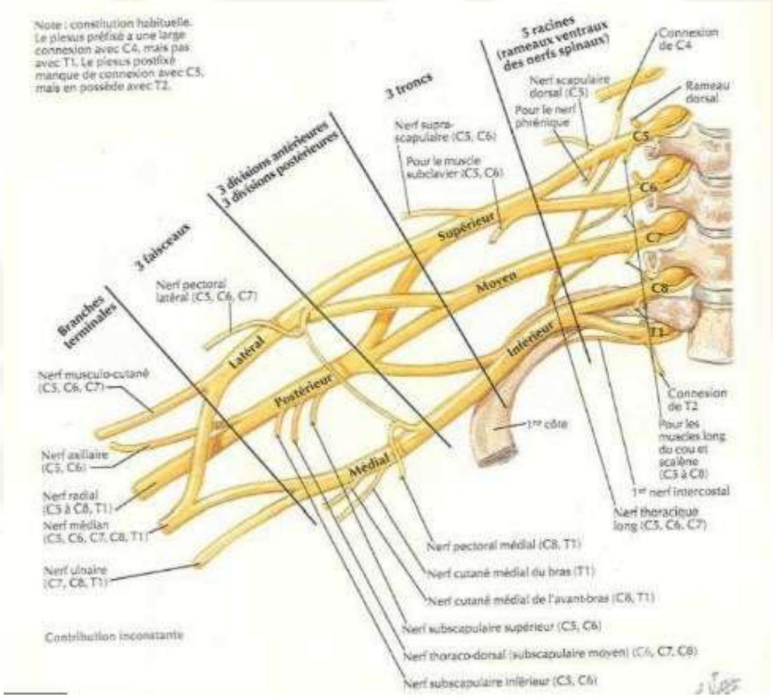

Gambar 2.8 Plexus Bracialis
(Gould, 2011)

Plexus brachialis dibentuk empat syaraf *cervical (C5,C6,C7,C8* dan *T1*). Letaknya dalm segitiga *posterior* leher, di belakang *clavicula* dan didalam *axila*. Mula mula terbentuk tiga batang, kemudian membelah kemudian membentuk tiga urat yaitu *lateral medial* dan *posterior*. Ketiga urat ini kemudian muncul lima syaraf utama yang melayani lengan dan beberapa otot leher dan dada (Pearce, 2017).

Menurut (Paulin F & Washcke J, 2010) cabang *plexus brachialis* yaitu diantaranya :

a) *Nerve musculocutaneus*

Nerve musculocutaneus adalah serabut yang berasal dari segmen cervicalis kelima dan keenam. Awalnya terletak disebelah lateral arteri axilaris, kemudian menembus *musculo coracobracialis* dan turun secara *oblique* disebelah lateral diantara *musculus biceps dan bracialis*. Cabang terminalis sensorik dipersyarafi permukaan anterolateral lengan bawah dan mefleksikan lengan bawah kalau lengan bawah tersebut berada dalam keadaan *supinasi* yang melemah.

b) *Nerves medianus*

Nerves medianus berasal dari *fasiculus* yang diawali oleh radiks lateralis dan medialis , dan awalnya berjalan menurut sepanjang sisi medial dengan atas didalam *sulcus bicipitalis medialis* tanpa memberikan cabang. Saraf tersebut kemudian memasuki *fossa cupitalis* dari arah medial kemudian berjalan diantara kedua *caput musculi pronator* teres kedalam lapisan intermuscular diantara otot otot *fleksor superficial* dan *profondus* lengan bawah.

c) *Nerves ulnaris*

Nerves ulnaris berasal dari *fasciculus medialis* plexus yang berada sepanjang lengan atas sisi medial didalam *sulcus bicepitalis medial*. Setelah menembus *septum intermusculare bracii medialis*. Setelah menembus septum intermusculare *brachii medialis*, *N. Ulnaris* muncul disebelah *dorsal epicondylus* medial dan berjalan tepat disebelah tulang dalam *sulcus nervi ulnaris* ke pergelangan tangan dan masuk ke telapak tangan melalui kanal guyon R. *Dorsali*nya mencapai sebelah dorsal tangan dan memberikan *innervasi sensorik* kepada 2 setengah jari isi *ulnar*.

d) *Nerve axiliaris*

Nerve axiliaris berasal dari fasiculus *posterior plexus bracialis* dan melintang pada *uadrangular di axilia* besama *A. Circumfleksa humerus* unuk mencapai sisi dorsal lengan *N. Axiliaris* yang mempersyarafi *m. deltoideus* dan *m.terres 10 minor*.

e) *Nerve radialis*

Nerve radialis berperan memberikan cabang sensoris untuk lengan bawah *N.Radialis* kemudian masuk *fossa cubitalis* dari arah *lateral* diantaranya *M. Brachoradialis* dan *M.Brachi (kanal radial)* dan terbagi menjadi *M. Superficial dan R. Profundus* bercabang ke *M. Brachoradialis* dan *M. Ektensor carpiradialis longus* dan *brevis*. Untuk memberikan persyarafan *motorik* kepada semua otot *ektensor* lengan atas *M.Supinator* membentuk lengkung *tendon* bertepi tajam.

2) Anatomi *Abnormal*

Anatomi abnormal merupakan cabang ilmu yang mempelajari struktur tubuh manusia mulai dari tulang, sendi, mauupun jaringan

yangada didalamnya yang mengalami permasalahan *abnormal* (Zairin, 2016)

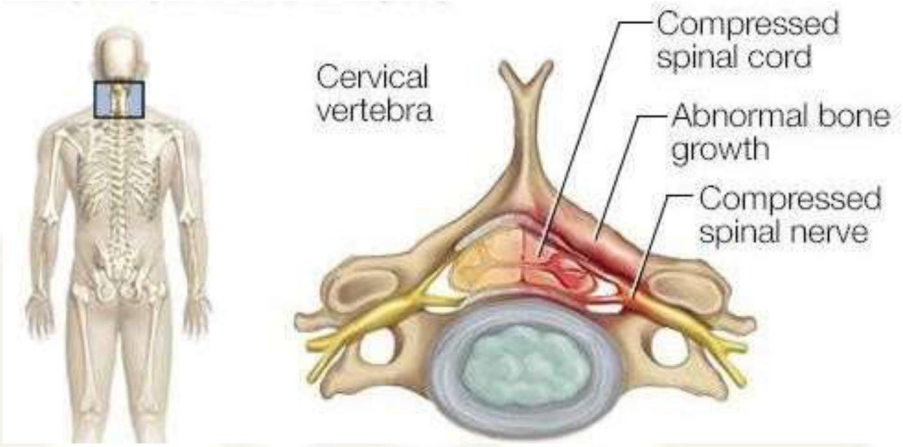

Gambar 2.9 Anatomi Abnormal
(Dr.Strange, 2017)

Struktur *abnormal* pada *vertebra cervical* akibat proses *degeerasi* dan penurunan *deposit mineral* pada *vertebra.* Beberapa mekanisme dalam terjadinya proses degenerasi tersebut dari penurunan komposisi air pada *discus*, berkuangnya ketebalan *discus* karena faktor usia, mekanik (beban berulang pada *vertebra*) atau gerakan yang *abnormal* (Fajar, 2015)

C. Biomekanika

Biomekanika adalah ilmu yang mempelajari tentang gerakan yang terjadi pada tubuh manusia,dikelompokkan menjadi beberapa gerakan, yaitu:

1. Gerakan *Fleksi*

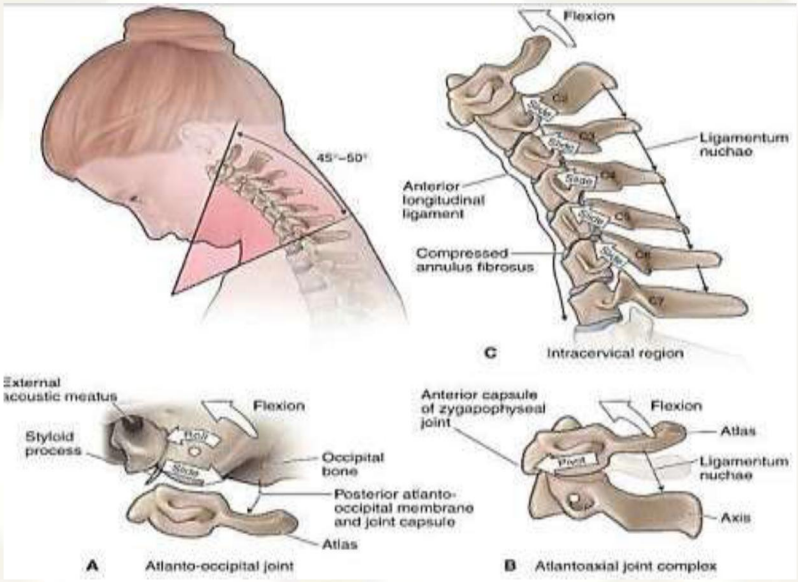

Gambar 2.10 Gerakan *fleksi Cervical*
(Dutton, 2016)

Osteokinematika yang terjadi pada *atlantooccipital joint* yang dibentuk oleh persendian antara *articulari superior atlantis* yang berbentuk konkaf dengan *condylus occipitalis* yang berbentuk konvek. Pada gerak *fleksi* terjadi kompresi pada korpus dan *discus*. Pada gerak ini akan terjadi *rolling* dan *sliding* dengan gerakan fleksi 40 ° (Erma, 2013).

Arthrokinematika pada a*tlantooccipital* pada gerakan *fleksi condylus* yang konveks akan slide ke belakang terhadap *facet articularis* yang konkaf sebesar 10°.Sedangkan *atlantoaxial* joint terjadi gerakan *pivot* kedepan

dan sedikit berputar pada *atlas* terhadap axis sebesar 15°. Dan pada sendi *intervertebra* permukaan *prosessus articular inferior vertebra superior* yang berbentuk concaf akan slide kearah atas dan depan terhadap *processus articularis superior vertebra inferior* sebesar 40° (Dutton, 2016)

2. Gerakan Ektensi

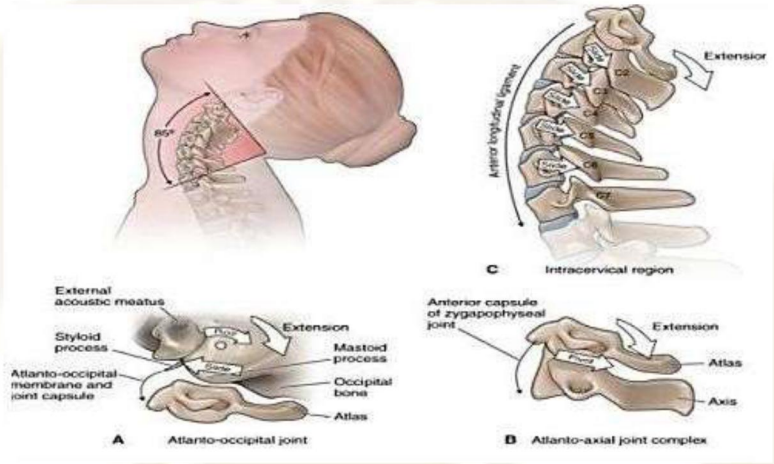

Gambar 2.11 Gerakan fleksi Cervical
(Dutton, 2016)

Osteokinematika yang terjadi pada *atlantooccipital joint* yang dibentuk oleh persendian antara *articulari superior atlantis* yang berbentuk *konkaf* dengan *condylus occipitalis* yang berbentuk *konvek.* Pada gerak *fleksi* terjadi kompresi pada *korpus* dan *discus*. Pada gerak ini akan terjadi *rolling* dan *sliding* dengan gerakan fleksi 40 ° (Erma,2013).

Arthrokinematika pada *atlantooccipital joint* pada gerakan ektensi, *condylus* yang *konvek* akan *slide* kearah depan terhadap *facet articularis* yang konkaf sebesar 17°. Sedangkan pada *atlantoaxial joint* terjadi gerakan *pivot* kebelakang dan sedikit berputar pada atlas terhadap *axis*. Dan pada sendi *intervertebra* permukaan *processus articularis* superior yang berbentuk concaf akan *slide* kebawah dan kebelakang terhada processus articularis superior vertebra inferior sebesar 70 °.

3. *Side fleksi*

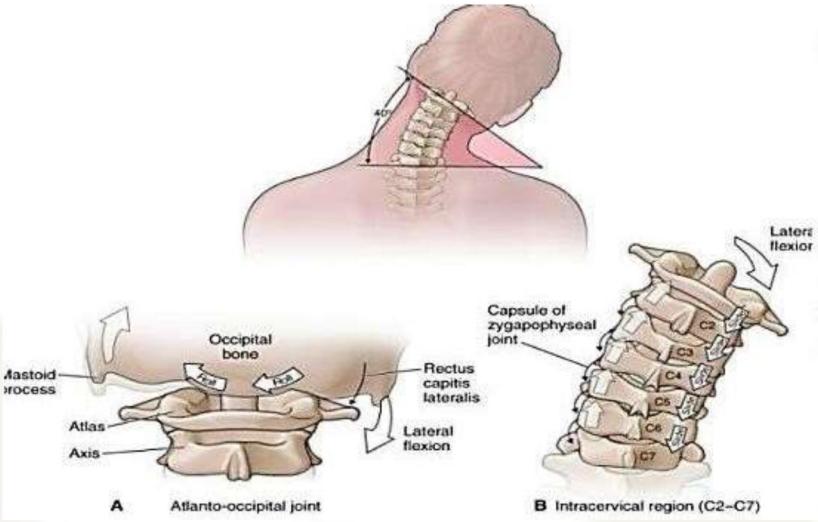

Gambar 2.12 Gerakan Side Fleksi Cervical
(Dutton, 2016)

Pada gerak *side fleks*i kiri dan kanan terjadi gerak *fleksi lateral homo lateral* dikenal sebagai *couple of movement*. Adanya kompresi pada *uncovertebra* dan *facet* sisi *homolateral* dan *traction* sisi *kontralateral.* Pada gerak ini sendi yang bekerja yaitu *atlantooccipital joint* akan terjadi *roll* dari sisi sisi dalam jumlah yang kecil pada *condylus occipitalis* yang *conveks* terhadap *facet articularis* (*atlas)* yang concaf sebesar 5°. Sedangkan sendi *intervertebral processu articularis inferior vertebra superior* pada sisi *ipsilateral* slide kebawah dan sedikit kebelakang pada sisi *contralateral* akan slide keatas dan sedikit kedepan sebesar 35° (Olson, 2016).

4. *Rotasi*

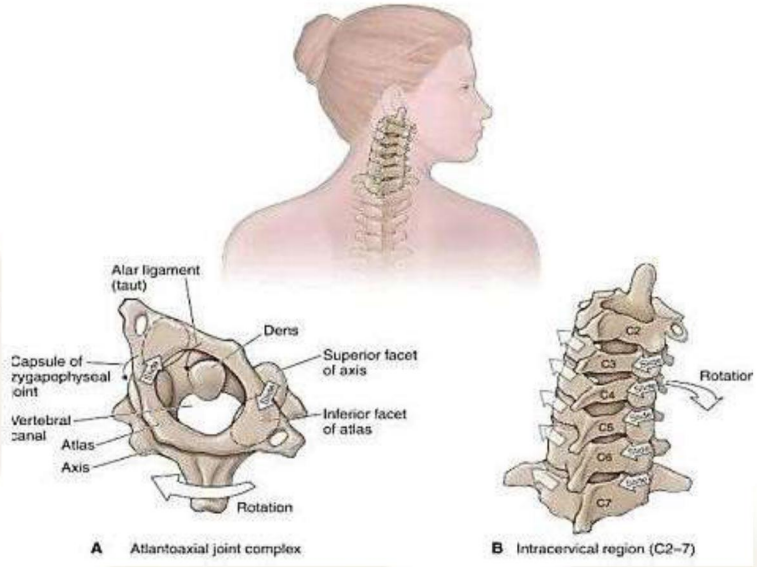

Gambar 2.13 Gerakan Rotasi Cervical
(Olson, 2016)

Gerakan *rotasi* pada sendi pada *atlantoaxial* sebesar 45° dimana *atlas* yang berbentuk cincin akan berputar disekitar *processus odontoid* bagian *processu articularis inferior atlas* yang sedikit *concaf* akan *side* dengan arah *sirkuler* (melingkar terhadap *processu articularis superior axis*). Sedangkan sendi pada *intervetebra* akan terjadi side kearah depan atas pada sisi *contralateral* terhadap *processu articularis vertebra inferior* sebesar 45° (Dutton, 2016).

D. Deskripsi

1. Patologi

Cervical Root Syndrome adalah kondisi yang diakaibatkan oleh roda paksa tekanan akar akar syaraf *spinal* yang diakibatkan oleh proses degenerasi pada *vertebra* dan discus *intervertebralis* daerah leher. Kondisi ini sering diakibatkan oleh *spondylosis cervicalis* atau *osteoarthritis atau* kesalahan *postural* yang tejadi pada *vertebra cervical*. Gejala yang muncul adalah nyeri pada ektremitas atas, *parasthesia* kelemahan dan ketegangan otot. Otot yang tegang akan menghambat dan menekan sirkulasi darah

setempat., akibatnya terjadi *iskemik intramuscular* dan zat-zat kimia seperti zat P, zat kimia yang dapat merangsang reseptor nyeri (*bradikinin, histamin,* dan *prostaglandin)* tidak dapat dibuang akan menimbulkan rasa nyeri. (peter, 2011).

2. Etiologi

Hal yang dapat menyebabkan *Cervical Root Syndrome* antara lain menurut (Eubank, 2010).

a. *Radiculopaty cevical* : penjepitan syaraf pada daerah leher.
b. *Hernia nukleus pulposus (HNP)* meruakan kelainan pada *discus intervertebralis* yang dikarenakan oleh adanya tandanya akar akar syaraf.
c. *Spondylosis cervical* : akibat proses degenerasi dan sesudah terbentuknya *osteofit* kerusakan *soft* tissue disekitar sendi *vetebra* juga berperan dan berakibat *ankylosi*, tetapi juga dapat terjadi karena menyempitnya terusan *spinal* dan mengenai di *forament inteructebia*, jalur syaraf dan *arteri vertebra* tertekan.
d. Kesalahan *postural* : kebiasaan seseorang menggerakkan leher secara spontan dan penggunaan bantal yang terlalu tinggi saat tidur dan dalam waktu yang lama bisa menimbulkan nyeri.
    1) Penyakit *disk degeneratif cervical* : penyakit sendi degeneratif *osteoartritis*, dan *spondylosis* yang dapat merobek semua sendi. Sering waktu,gravitasi, tekanan kerusakan dan penggunaan.
    2) *Strain cervical* : cedera leher yang paling umum dengan atlet mungkin keseleo dan ketegangan akut pada otot leher dan jaringan lunak. Jatuh dapat terjadi karena ada trauma. Cedera ini terjadi sebagai akibat tabrakan dari segala arah dalam banyak kasus. Gerakan dapat rusak sendi, sendi *facet,* otot, pembuluh darah, *ligament*, saraf, kerongkongan, dan banyak organ serta strukur leher termasuk berbagai *discus intervertebralis.*

3) Jenis kelamin : terdapat penelitian dimana laki laki lebih cepat mengalami proses degeneratif bila dibandingkan dengan perempuan. Pada laki laki mulanya didapatkan mulainya proses degeneratif pada umur 30 tahun, sedangkan wanita mulai dar umur 40 tahun. Tetapi dari jumlah perbnadingan *cervical root syndrome* antara pria dan wanita adalah 1:1.

4) Umur : berbagai sumber mengatakan bahwa keterkaitan antara bertambahnya usia dengan angka kejadian dari *cervical root syndrome* jarang ditemukan pada usia dibawah 40 tahun, dan biasnya mulai ditemukan setelah usia 40 tahun dan sering didapatkan pada penderita yang berusia lebih 55 tahun. Proses degenerasi pada *vertebra* dan *discus intervertebral* merupakan penyebabnya, dimana bertambahnya usia berbanding lurus dengan berjalannya proses degenerasi.

5) Trauma : trauma pada suatu kecelakaan merupakan faktor resiko pada *cervical root syndrome*. Dapat jua diakibatkan karena adanya proses "*wear and tear*" yaitu proses penggunaan sendi terus menerus yang akan menyebabkan degenerasi pada sendi.

3. Patofisiologi

Discus intervertebralis terdiri dari *nukelus pulposus* yang merupakan jaringan elastis, yang dikelilingi oleh *annulus fibrosus* yang terbentuk oleh jaringan *fibrosus.* Kandungan air dalam *nukleus pulposus* ini tinggi, tetapi semakin tua umur seseorang kadar air dalam *nukleus pulposus* semakin berkurang terutama setelah umur seseorang 40 tahun, maka akan terjadi perubahan degenerasi pada bagian pusat *discus*, seiring dengan waktu discus ini akan menipis, sehingga jarak antara vertebra yang berdekatan menjadi kecil dan ruangan *discus* menjadi sempit, selanjutnya annulus *fibrosus* mengalami penekanan dan atau dapat menonjol keluar (Amaliza, 2018).

Nyeri yang timbul pada *vertebra cervical* dirasakan didaerah belakang dan leher sekalipun rasa nyeri ini diproyeksikan kearah bahu lengan dan

tangan. Rasa nyeri dipicu dengan gerakan atau posisi leher tertentu dan disertai nyeri tekan serta keterbatasan leher. Mekanisme yang mendasari nyeri *radikuler* kurang begitu diketahui. Penekanan akar syaraf itu sendiri tidak selalu menyebabkan nyeri kecuali *dorsal- foot ganglion* juga tertekan (Mahadewa, 2013).

E. Pemeriksaan Dan Pengukuran

Pemeriksaan meliputi dua hal yaitu pemeriksaan *subyektif* dan *obyektif*. Pemeriksaan subyektif meliputi *anamnesis* untuk memperolehh informasi yang meliputi identitas pasien, keluhan umum, riwayat penyakit sekarang, riwayat penyakit dahulu, riwayat keluarga. Informasi yang diperoleh terapis dapat memperoleh gambaran diagnosa yang tepat. Pemeriksaan yang diperoleh dengan wawancara diperoleh dengan istilah *anamnesis*, yang merupakan pondasi utama dalam dunia kesehatan. *Anamnesis* untuk menggali informasi tentang keluhan pasien dapat dilakukan dengan dua cara yaitu : 1). *Autoanamnesis* yaitu wawancara langsung kepada pasien karena pasien mampu untuk diajak komunikasi dan menjawab pertanyaan terapis dengan benar. Hal ini dapat dilakukan pada pasien yang sadar penuh 2). *Heteroanamnesis* yaitu wawancara tidak langsung yang dilakukan terapis dengan keluarga pasien atau yang mengetahui tentang pasien. (Herawati, 2017).

1. Pemeriksaan Spesifik
   a. *Spurling Test*

      Spurling test merupakan macam bentuk test spesifik leher yang bertujuan untuk mengidentifikasi adanya gangguan pada akar syaraf *cervical*. Tes ini diaplikasikan untuk memprovokasi gejala (Djohan, 2014)

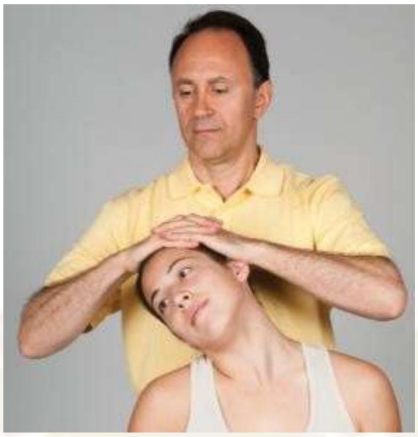

Gambar 2.14 Spurling Test
(Djohan, 2014)

1) Prosedur test
   a) Pasien : duduk dengan posisi kedua lengan rileks disisi samping badan.
   b) Terapis : meletakkan satu tangan untuk memfiksasi *shoulder* pasien dan tangan satunya *merotasikan* kepala pasien kearah *lateral fleksi* atau kearah keluhan pasien, lalu aplikasikan tekanan kearah bawah dengan hati hati kearah bawah dengan hati hati diatas kepala pasien.

b. *Compression Test*

Compression test merupakan test spesifik pada leher yang bertujuan untuk mengidentifikasikan adanya gangguan pada akar saraf *cervical*. Test ini dirancang untuk memprovokasikan nyeri (Dutton, 2016).

Gambar 2.15 *Compression Test*
(Djohan, 2014)

1) Prosedur test
   a) Pasien : duduk di kursi dengan kedua tangan rileks disisi samping badan.
   b) Terapis : meletakkan kedua tangan diatas kepala pasien. Dengan kepala pasien dalam keadaan netral, pastikan pengaplikasikan tekanan kearah bawah secara tegak lurus serta hati hati diatas kepala pasien.
   c) Positif test : Nyeri *radicular* sepanjang distribusi *dermatome* dari akar yang dipengaruhi
   d) Interprestasi: positif tes mengidentifikasi gangguan pada foraminal dan penekanan pada akar syaraf.

c. *Distraction Test*

Gambar 2.16 *Distraction Test*
(Savy, 2017)

Test ini dilakukan apabila terdapat nyeri karena komprehesi pada *radiks* syaraf *dorsalis* ditingkat *cervical*, maka dengan test distraksi atau mengangkat kepala pasien secara perlahan, kompresi tersebut dapat dikurangi dengan demikian nyeri syaraf menjadi berkurang atau hilang (Savy, 2017).

1) Prosedur test
   a) Pasien : duduk dengan posisi kedua lengan rileks disisi samping pasien.
   b) Terapis : meletakkan kedua ibu jari tangan disekitar *occipitalis* dan jemari lainnya disekitar temporal kepala pasien, lalu secara perlahan lakukan distraksi (angka kepala pasien). Ketika kepala diangkat nyeri berkurang.
   c) Interpretasi : positif tes mengidentifikasi penekanan pada akar syaraf terbebaskan.

2. Pengukuran
   a. Pemeriksaan Skala nyeri menggunakan *Visual Analog Scale* (VAS)

Pengukuran nyeri Visual Analogue Scale (VAS) adalah alat ukur yang digunakan untuk memeriksa intensitas nyeri dan secara khusus meliputi 0-10 cm garis dengan setiap ujungnya ditandai dengan level

intensitas nyeri. Pasien diminta untuk menandai disepanjang garis tersebut sesuai dengan level intensitas nyeri yang dirasakan pasien. Kemudian jaraknya diukur dari batas kiri sampai pada tanda yang diberi oleh pasien, itulah skornya yang menunjukkan level intensitas nyeri. VAS bertujuan untuk mengetahui nyeri yang dirasakan oleh pasien, membantu diagnosis, meningkatkan motivasi pasien dan sebagai dokumentasi untuk melihat apakah nyeri berkurang atau masih tetap Penilaian dengan VAS dapat dilakukan untuk menilai nyeri diam, nyeri tekan maupun nyeri gerak. Pengukuran dilaksanakan sesuai tujuan penilaian, sebagai contoh untuk mengukur nyeri gerak, pasien diminta mengisi VAS saat melakukan gerakkan tersebut (Widiarti, 2016).

Berikut keterangan derajat pada *visual analog scale* (Trisnowiyanto, 2012).

0 : tidak nyeri

1-3 : nyeri ringan

4-6: nyeri sedang

7-9 : nyeri berat

10 nyeri sangat berat

Gambar 2.17 *Visual Analogue Scale* (VAS)
(Trisnowiyanto, 2012)

b. Pemeriksaan Lingkup Gerak Sendi menggunakan goniometer

Lingkup gerak sendi adalah teknik dasar yang digunakan untuk

pemeriksaan gerak serta memasukkan gerak ke dalam program terapeutik. Gerakan yang diperlukan untuk melakukan aktifitas fungsional. Dari syaraf pusat inilah kontrol aktifitas otot rumit yang mengendalikan gerakan. Tulang bergerak menyesuaikan satu sama lain pada sendi yang menghubungkan. Struktur sendi, juga integritas dan fleksibilitas jaringan lunak yang melewati sendi, mempengaruhi gerak luas yang dapat terjadi antara dua tulang. Gerak penuh yang dapat dilakukan disebut lingkup gerak sendi (Kisner, 2016). ROM normal *cervical spine* (LGS Leher) saat gerakan *ekstensi/fleksi S.45*°-0°-40°, *lateral fleksi dextra/sainistra F.45*°- 0°-45°, *dan rotasi dextra/sinistra R.50*°-0°-50°, (Pena, 2018)

c. Pemeriksaan kekuatan otot menggunakan *Manual Muscle Testing* (MMT)

Pemeriksaan kekuatan otot secara manual atau biasa disebut *Manual Muscle Testing* (MMT) adalah prosedur pemeriksaan kekuatan dan fungsi otot secara individu maupun kelompok yang berhubungan dengan gravitasi dan tahanan manual. Beberapa hal yang perlu diperhatikan dalam pemeriksaan *manual muscle testing* adalah bahwa otot bergerak mempunyai komponen baik luas gerakan sendi sifat kontraksi maupun otot penggerak. Dari sisi luas gerak sendi, luas gerak dibagi menjadi empat bagian yaitu *full range, middle range,inner range, outer range. Full range* adalah gerakan persendian yang mencapai luas gerak sendi secara penuh, middle range hanya mampu bergerak sekitar 50% dari lingkup gerak sendi maximum, *inner range* yaitu 25% dri gerak sendi *maximum dan outer range* mencapai 75% dari lingkup gerak sendi *maximum* (Herawati, 2017).

Tabel 2.2 Kriteria Kekuatan Otot
(Trisnowiyanto, 2012)

NILAI	KRITERIA KEKUATAN OTOT
0	Tidak ada kontraksi otot
1	Ada kontraksi otot tapi tidak terjadi gerakan
2-	Mampu bergerak dengan lgs tidak penuh tanpa melawan gravitasi
2	Mampu bergerak dengan LGS penuh tanpa melawan gravitasi
2+	Mampu bergerak sedikit dengan melawan gravitasi / bergerak dengan LGS penuh engan tahanan melawan gravitasi
3-	Mampu bergerak melawan tahanan dengan LGS lebih besar dari posisi middle range
3	Mampu bergerak penuh dengan LGS penuh melawan gravitasi tahanan minimal
3+	Mampu bergerak penuh dengan melawan gravitasi dan melawan tahanan minimal
4-	Mampu bergerak penuh dengan LGS penuh melawan gravitasi dan melawan tahanan minimal
4	Mampu bergerak penuh dengan LGS penuh melawan gravitasi dan melawan tahanan moderat
4+	Mampu bergerak penuh dengan LGS penuh melawan gravitasi dan melawan tahanan submaksimal
5	Mampu bergerak penuh dengan LGS penuh melawan gravitasi dan melawan tahanan maksimal

d. *Fungsional aktifitas dengan Neck Disability Index (NDI)*

Pada kasus *Cervical Root Syndrome* disini menggunakan *Neck Disability Index* (NDI) merupakan sebuah pemeriksaan yang didalamnya berisi sepuluh sesi pertanyaan dan setiap sesi berisi 6 pertanyaan yang nantinya digunakan untuk pengukuran nyeri leher yang mempengaruhi kemampuan fungsional aktifitas sehari hari pasien, dengan cara melingkari satu pilihan yang sesuai yang dirasakan pasien. Untuk penilainnya dilakukan dengan cara tiap tip jawaban pada 10 sesi masing masing diberikan nilai 0 (tidak cacat) sampe 5 (cacat total) kemudian dibagi dri jumlah maksimalnya yaitu 50 lalu dikali 100%. Namun jika ada sesi yang tida diisi,maka jumlah pasien dibagi dengan jumlah pasien yang diisi dikali 5 lalu dikali 100%. Kemudian untuk interpretasi dalam penilaian skor disability yaitu 0-20% cacat ringan, 21-40% cacat sedang, 41-60% cacat berat ,61-100% cacat total (Macfermid, 2009) untuk table *Neck Disability Index (NDI)* dapat dilihat pada tabel berikut :

Tabel 2. 3 Neck Disability Index
(Macfermid, 2009)

SESI 1 – Tingkatan Nyeri a. Sekarang saya tidak merasakan nyeri b. Sekarang saya merasakan nyeri sangat ringan c. Sekarang saya merasakan nyeri sedang d. Sekarang saya merasakan nyeri cukup hebat e. Sekarang saya merasakan nyeri sangat hebat f. Sekarang saya merasakan nyeri tidak tertahankan	**SESI 6 – Konsentrasi** a. Saya dapat konsentrasi dengan baik tanpa adanya kesulitan b. Saya sedikit kesulitan konsentrasi tetapi masih dapat konsentrasi dengan baik c. Saya sedikit kesulitan konsentrasi d. Saya memiliki kesulitan yang cukup besar untuk konsentrasi e. Saya memiliki kesulitan yang sangat besar untuk konsentrasi f. Saya tidak dapat konsentrasi pada semua ini
SESI 2 – Perawatan Diri (Mencuci berpakaian, dll a. Saya dapat melakukan aktifitas fungsional sehari hari tanpa adanya nyeri yang bermakna b. Saya dapat melakukan aktifitas fungsional tetapi saya merasakan nyeri c. Saya merasa nyeri saat melakukan aktifitas sehari hari dan saya melakukan perlahan dan hati hati d. Saya butuh bantuan untuk melakukan aktifitas fungsional	**SESI 7 – Bekerja** a. Saya dapat melakukan pekerjaan sebanyak yang saya inginkan b. Saya dapat melakukan pekerjaan sehari hari, tetapi tidak berlebihan c. Saya dapat melakukan pekerjaan sehari hari, sesuai yang saya inginkan d. Saya tidak dapat melakukan pekerjaan sehari hari e. Saya kesulitan melakukan seluruh pekerjaan sehari hari, tetapi saya dapat melakukan aktifitas tertentu
SESI 3 – Mengangkat a. Saya dapat mengangkat sesuatu tanpa adanya nyeri	**SESI 8 – Mengendarai** a. Saya dapat mengendarai sendiri kendaraan saya, tanpa adanya nyeri pada leher

b. Saya dapat mengangkat sesuatu tanpa adanya nyeri c. Saya harus dengan posisi tertentu yang benar untuk mengangkat sesuatu, supaya tidak nyeri d. Saya dapat mengangkat sesuatu yang ringan sampai sedang dengan posisi tertentu yang benar supaya tidak nyeri e. Saya tidak dapat mengangkat apapun	b. Saya dapat mengendarai sendiri kendaraan saya, walaupun ada nyeri ringan pada leher c. Saya dapat mengendarai sendiri kendaraan saya walaupun ada nyeri seang pada leher d. Saya tidak dapat mengendarai sendiri kendaraan saya, karena ada nyeri seang pada leher e. Saya kesulitan mengendarai sendiri keandaraan saya karena nyeri hebat pada leher
SESI 4 – Membaca a. Saya dapat membaca apapun tanpa menimbulkan nyeri pada leher . B saya dapat membaca apapun disertai nyeri sangat ringan pada leher b. Saya dapat membaca apapun dengan nyeri sedang pada leher c. Saya tidak dapat membaca sebanyak yang saya mau, karena ada nyeri sedang pada leher d. Saya tidak dapat membaca sebanyak yang saya mau, karena sangat nyeri pada leher e. Saya tidak dapat membaca apapun	**SESI 9 – Tidur** a. Saya tidak memiliki gangguan tidur b. Ada sedikit gangguan tidur (kurang dari 1 jam, tak dapat tidur) c. Ada gangguan tidur (1-2 jam tak dapat tidur) d. Ada gangguan tidur (2-3 jam tak dapat tidur) e. Tidur saya sangat terganggu (3-5jam, tak dapat tidur f. Saya tidak dapat tidur sama sekali (5-7 jam)

SESI 5 – Sakit Kepala	SESI 10 Rekreasi
a. Saya tidak mengeluh b. Jarang sekali, saya mengeluh sedikit sakit kepala c. Jarang sekali, saya mengeluh sakit kepala seang	a. Saya dapat melakukan semua aktifitas rekreasi, tanpa ada nyeri leher b. Saya dapat melakukn semua aktifitas rekresi, walaupun ada sedikit nyeri pada leher c. Ada aktifitas rekreasi tertentu yang tidak dapat saya
d. Sering sekali saya mengeluh sakit kepala sedang e. Sering sekali, saya mengeluh nyeri kepala hebat f. Saya mengeluh nyeri kepala hampir setiap saat	lakukan, karena nyeri pada leher d. Saya hanya dapat melakukan beberapa aktifitas rekreasi karena nyeri pada leher e. Saya kesulitan untuk melakukan aktifitas rekreasi karena nyeri pada leher f. Saya tidak dapat melakukan semua aktifitas rekreasi

F. Teknologi Fisioterapi

1. *Infra Red* (IR)

a. Definisi

Sinar merah bila dilihat dari susunan spektrum. Sinar (hertzian, infra merah, merah, jingga, kuning, hijau, biru, ungu, ultra ungu/violet, *ritgment, cosmic*), terletak diantara sinar merah dan *hertzian*. Pancaran gelombang elektromagnetik dengan panjang gelombang 7.700-4 juta angstrom. Pemanasan yang dihasilkan dari pemberian infra merah menimbulkan kenaikan temperatur daerah lokal yang diikuti oleh terjadinya vasodilatasi pembuluh darah, aliran darah pada daerah yang diberi pemanasan sehingga aliran darah menjadi lancar, proses metabolisme meningkat dan nyeri berkurang (Prianthara, 2015)

b. Indikasi

1) Nyeri otot, sendi dan jaringan lunak sekitar sendi

2) Kekakuan sendi atau keterbatasan gerak sendi karena berbagai sebab

3) Ketegangan otot atau spasme otot
4) Peradangan kronik yang disertai dengan pembengkakan

c. Kontraindikasi
1) Kelainan perdarahan
2) Kelainan pembuluh darah vena atau peradangan pembuluh darah
3) Gangguan sensoris berupa rasa raba maupun terhadap suhu.
4) Tumor ganas atau kanker.
5) Penggunaan infra merah pada mata
6) Trauma atau peradangan akut
7) Kehamilan
8) Gangguan sirkulasi darah
9) Kelainan jantung
10) Luka terbuka
11) Bengkak

d. Efek yang ditimbulkan oleh gelombang Infrared:
1) Efek fisiologis
a) Meningkatkan prosses metabolisme
b) Vasodilatasi pembuluh darah
c) Sensasi hangat
2) Efek terapeutik
a) Mengurangi rasa sakit
b) Relaksasi otot
c) Meningkatkan suplai darah
d) Menghilangkan sisa-sisa metabolisme

e. Prosedur penggunaan Infra Red menurut (Prianthara, 2015)
1) Persiapan alat

Siapkan alat dan bahan yang dibutuhkan untuk melakukan terapi menggunakan *Infrared.* Sebelum melakukan terapi periksa alat dalam keadaan baik yaitu dengan meemriksa kabelnya, jenis

lampu, dan besar watt. Umumnya pada generator *non-luminous* diperlukan waktu pemanasan sekitar 10-15 menit.

2) Persiapan pasien

Atur posisi pasien senyaman mungkin dengan area yang akan diterapi dapat terjangkau oleh sinar lampu *Infra red.* Posisi bisa duduk, terlentang, tengkurap ataupun tidur miring. Daerah yang akan diterapi bebas dari pakaian dan lakukan tes sensibilitas terhadap panas dan dingin.

3) Pengaturan dosis

Pada penggunaan lampu *non-luminous* jarak lampu 40-60 cm, usahakan sinar tegak lurus dengan area yang diterapi serta waktu 10-15 menit. Pada penggunaan lampu *luminous* jarak lampu 35-45 cm dan waktu 10-15 menit.

2. Terapi Latihan

Terapi latihan adalah gerakkan tubuh, postur atau aktivitas fisik yang dilakukan secara sistematis dan terencana guna memberikan manfaat bagi pasien untuk memperbaiki / mencegah gangguan, meningkatkan, mengembalikan / menambah fungsi fisik, mencegah / mengurangi faktor resiko terkait kesehatan dan mengoptimalkan kondisi kesehatan dan kebugaran. (Kisner, Carolyn, 2016)).

Ada 2 macam teknik dalam terapi latihan yaitu *active movement dan passive movement*. *Stretching* termasuk salah satu bentuk terapi latihan karena di dalam pelaksanaannya menggunakan latihan-latihan gerak baik secara aktif maupun pasif (Luklukaningsih, 2014)

a. *Stretching*

Stretching merupakan suatu bentuk terapi yang ditujukan untuk memanjangkan otot yang mengalami pemendekkan atau menurunnya *elastisitas* dan *fleksibilitas* otot. Keterbatasan dalam *fleksibilitas* otot dapat disebabkan oleh kekakuan otot, kram, *spasme*. *Stretching* dilakukan bertujuan untuk mengatasi permasalahan yang sering terjadi yaitu nyeri dan kaku leher, nyeri punggung atas, nyeri pinggang, nyeri pada paha belakang

dan nyeri pada betis (Mujianto, 2013)

Stretching Exercise dapat mengurangi nyeri sendi dengan mengunakan tekhnik latihan gerakan tubuh baik secara aktif maupun pasif. Tujuan penelitian untuk mengetahui Pengaruh *Stretching Exercise* Terhadap Penurunan Skala Nyeri. (Azkadina. (2017)).

Standart Operasional Prosedur *stretching* dengan tujuan mengoptimalkan gerak otot sendi,mengurangi cedera resiko otot dan sendi dan mengurangi ketegangan dan nyeri otot.. Pelaksanaannyaputar kepala kesamping kiri kemudian kekanan sambil melihat bahu. Miringkan kepala kebaha sebelah kanan dan kiri.

Indikasi dan kontraindikasi dari *stretching* menurut (Kisner, 2016) yaitu sebagai berikut :

1) Indikasi *stretching*
   a) LGS / ROM terbatas karena jaringan lunak kehilangan ekstensibilitasnya akibat perlekatan, kontraktur dan pembentukkan jaringan parut, menyebabkan keterbatasan aktivitas atau keterbatasan kemampuan. Keterbatasan gerak yang mengarah ke *deformitas*. Adanya kelemahan otot dan pemendekkan jaringan. Dapat digunakan sebelum dan setelah latihan berat untuk mengurangi nyeri otot pasca latihan. Dapat menjadi komponen program kebugaran untuk mencegah atau mengurangi resiko cedera muskulosceletal.
2) Kontraindikasi *stretching* :
   a) Fraktur baru dan penyambungan tulang belum sempurna.
   b) Adanya inflamasi akut.
   c) Terdapat nyeri tajam dan akut pada gerak sendi / pemanjangan otot.
   d) Terdapat hematoma.

   Stretching Exercise dapat mengurangi nyeri sendi lutut dengan mengunakan tekhnik latihan gerakan tubuh baik secara aktif maupun pasif. Tujuan penelitian untuk mengetahui Pengaruh *Stretching Exercise* Terhadap Penurunan Skala Nyeri

b. *Hold rileks*

Hold rileks dengan kontraksi *antagonis* merupakan suatu teknik yang menggunakan kontraksi *isometric* dimana adanya pemendekan yang optimal dari kelompok otot *antagonis*, kemudian setelah melalui fase rileksasi otot *agonis* dikontraksikan secara *isotonik* untuk penguluran otot antagonis yang terjadi *spasme*. *Proprioceptive Neuromuscular Facilitation (PNF)* yang menggunakan kontraksi *isometric* secara kelompok otot *antagonis* yang memendek sampai terjadi penambahan penurunan nyeri *Hold relax* adalah salah satu teknik khusus *exercise* dari *Proprioceptif* (Yulianto Wahyono,2016).

Dengan melakukan gerakan sampai pada *limit* ROM tertentu dan melawan tahanan fisioterapis, pada akhir limitasi gerak maka tahanan diubah pada posisi antagonisnya dan pasien disuruh menahan tahanan oleh fisioterapis kearah kelompok antagonisnya. Tehnik ini diberikan secara berulang dan biasanya diikuti dengan *repeated contraction* (Yulianto Wahyono,2016)

1) Indikasi *Hold relax*

a) LGS / ROM terbatas karena jaringan lunak kehilangan *ekstensibilitasnya* akibat perlekatan, kontraktur dan pembentukkan jaringan parut, menyebabkan keterbatasan aktivitas atau keterbatasan kemampuan. Keterbatasan gerak yang mengarah ke deformitas. Adanya kelemahan otot dan pemendekkan jaringan. Dapat digunakan sebelum dan setelah latihan berat untuk mengurangi nyeri otot pasca latihan. Dapat menjadi komponen program kebugaran untuk mencegah atau mengurangi resiko cedera *muskulosceletal.*

2) Kontraindikasi *Hold relax*:

a) Fraktur baru dan penyambungan tulang belum sempurna.

b) Adanya *inflamasi* akut.

c) Terdapat nyeri tajam dan akut pada gerak sendi / pemanjangan otot.

hold relax memiliki tujuan untuk mengurangi muscle spasme

telah terjadi pemendekkan akan terjadinya peningkatan pada kelenturan otot, menurunkan muscle spasme, meningkatkan kekuatan otot, dan bisa menurunkan resiko traumatic untuk otot sehingga diberikannya tehnik inhibisi agar memperoleh panjang pada otot. spasme otot terjadi di dalam serat otot seandainya dalam jangka waktu cukup lama maka akan terbentuknya nodule di karenakan ishkemik dalam pembuluh darah bagian bawah, sehingga akan membentuk metabolism di sekitar muscle tersebut tidaklah mudah maka muncullah rasa nyeri. Tehnik fleksibilitas hold relax, latihan ini akan mengembalikan gerakan semula serta terjadinya penambahan panjang otot maka metabolism di sekitar ototnya akan mudah dalam mengurangi rasa nyeri.(Kisner, dkk6, 2012)

c. *Forced passive movement*

Forced passive movement merupakan gerakan penguluran yang diakhirnya ditambah penekanan sehingga dapat membantu peningkatan LGS dengan adanya gerakan aktif maupun *passive* yang merangsang *propioseptive* dengan perubahan panjang otot. Pada saat terjadinya kontraksi otot darah akan bergerk kejaringan sehingga pada sendi terjadi penambahan nutrisi dan LGS akan bertambah (Santi Dwi, 2011).

1) Indikasi *Forced passive movement*

a). LGS / ROM terbatas karena jaringan lunak kehilangan ekstensibilitasnya akibat perlekatan, kontraktur dan pembentukkan jaringan parut, menyebabkan keterbatasan aktivitas atau keterbatasan kemampuan. Keterbatasan gerak yang mengarah ke deformitas. Adanya kelemahan otot dan pemendekkan jaringan. Dapat digunakan sebelum dan setelah latihan berat untuk mengurangi nyeri otot pasca latihan. Dapat menjadi komponen program kebugaran untuk mencegah atau mengurangi resiko cedera muskulosceletal. (Santi Dwi, 2011)

2) Kontraindikasi Forced passive movement :

a) Fraktur baru dan penyambungan tulang belum sempurna
b) Adanya *inflamasi* akut.
c) Terdapat nyeri tajam dan akut pada gerak sendi / pemanjangan otot.
d) Terdapat *hematoma.*

Forced Passive movement merupakan latihan gerak tanpa adanya kontraksi otot, gerakan yang terjadi akibat kekuatan dari luar seperti gravitasi, trapis atau orang lain, bagian tubuh yang lain dari pasien. Latihan ini berguna untuk menjaga lingkup gerak sendi, mencegah kontraktur, menjaga elastisitas otot, melancarkan sirkulasi darah, mengurangi nyeri (Wahyono & Budi, 2016).

BAB III

PROSES FISIOTERAPI

A. Pengkajian Fisioterapi

Pemeriksaan berperan penting dalam proses fisioterapi yaitu untuk mengidentifikasi problematika fisioterapi, menegakkan diagnosa menentukan terapi selanjutnya. Pengkajian pemeriksaan fisioterapi antara lain anamnesis, pemeriksaan fisik, pemeriksaan gerak dasar, pemeriksaan khusus dan pemeriksaan kemampuan fungsional.

1. Anamnesis

   Anamnesis pada kasus ini dilakukan secara *autoanamnesis* melalui tanya jawab kepada pasien secara langsung. Melalui *autoanamnesis* diperoleh data mengenai identitas pasien, keluhan utama, riwayat penyakit dahulu dan sekarang, riwayat pribadi, riwayat penyerta dan hasil anamnesis sistem.

   Berdasarkan anamnesis yang dilakukan pada tanggal 08 februari 2022 diperoleh data anamnesis sebagai berikut :

   a. Anamnesis

      Anamnesis umum meliputi data data diri pasien dengan nama/inisial: Ny.M, Umur: 41 tahun, Jenis kelamin: perempuan, Agama: Islam, Pekerjaan: Ibu Rumah Tangga, Alamat: Jl. Sadewa Desa. Duwet blok 03 Rt 07 Rw 03 pekalongan Jawa Tengah.

      Anamnesis khusus diperoleh penjelasan tentang keluhan pasien beserta riwayat-riwayat yang dapat mempengaruhi keluhan tersebut yaitu : Pasien mengeluhkan nyeri pada leher.

      Pada kasus ini pasien Sekitar 4 bulan yang lalu pasien mengeluhkan nyeri pada leher saat aktivitas yang membuat Gerakan menunduk, kemudian pasien memeriksakan ke RSUD kajen pekalongan di Dokter saraf lalu di rujuk ke Dokter rehab medik setelah itu menjalankan fisioterapi .Pada kasus ini pasien tidak menjelaskan adanya riwayat pribadi.

2. Pemeriksaan fisik

Pengkajian data dilakukuan berdasarkan pemeriksaan secara langsung pada pasien antara lain :

a. Tanda – tanda vital

Pada pemeriksaan ini didapatkan hasil: Tekanan darah: 130/90 mmHg, Denyut nadi: 80/menit, Frekuensi pernafasan: 23/menit, Temperatur: 36,5 C, Tinggi badan: 160 cm, Berat badan: 45 kg.

b. Inspeksi

1). Inspeksi statis, Pada pemeriksaan ini tidak tampak perubahan struktur , tidak ada perubahan warna kulit , tidak tampak bengkak .

2). Inspeksi dinamis, Pada pemeriksaan ini di peroleh hasil pasien tampak menahan nyeri saat melakukan Gerakan flexi *neck* .

c. Palpasi

Pada pemeriksaan ini diperoleh data : adanya spasme pada *M.upper trapezius* kanan , terdapat nyeri tekan pada *M.upper trapezius* kanan , tidak terdapat perbedaan suhu .

d. Gerak dasar

Pada pemeriksaan ini diperoleh hasil informasi ada atau tidaknya nyeri, pola gerakan, koordinasi gerak, kekuatan otot, dan jangkauan gerakannya (*range of motion*) pada gerakan fleksi *neck* diperoleh informasi bahwa pasien mampu secara mandiri dengan hasil LGS pasien *full* ROM dan MMT pasien nilai otot dengan normal MMT adalah 5.

Pada pemeriksaan ini diperoleh informasi ada atau tidaknya keterbatasan gerak, ada tidaknya nyeri dan *end feel*. Pada pemeriksaan ini diperoleh informasi pada saat fleksi ektensi *lateral* fleksi dan rotasi bisa digerakkan *full* ROM tetapi terdapat spasme otot pada *M.upper trapezius* kanan dan terdapat nyeri tekan pada leher di bagian otot *M.upper trapezius* kanan. Pada pemeriksaan ini diperoleh informasi pada saat fleksi *neck* ektensi *neck*, *side dextra side fleksi sinistra* dan

rotasi dapat full ROM, sedangkan saat digerakan ke arah fleksi juga dapat full ROM dan nyeri dan *soft end feel*.

Pada pemeriksaan ini dapat diperoleh informasi yaitu pasien mampu melawan tahanan maksimal yang diberikan oleh terapis tetapi ada nyeri saat gerakan fleksi *neck* .

e. Intra personal

Didapatkan hasil berupa pasien memiliki motivasi dan semangat untuk sembuh yang sangat tinggi.

f. Fungsional dasar

Didapatkan hasi yaitu berupa pasien tidak memiliki hambatan saat beraktivitas tapi merasakan nyeri saat melakukan Gerakan flexi *neck*.

g. Fungsional aktifitas

Menggunakan penilaian fungsional aktifitas menggunakan *Neck Disability Index* (NDI) hasil yang didapat yaitu pasien mengalami gangguan saat membaca dan saat sakit kepala .

h. Lingkungan aktifitas

Rumah pasien sangat mendukung untuk kesembuhan pasien , tapi pasien sering merasakan nyeri saat membaca.

3. Pemeriksaan spesifik

a. Pemeriksaan sistemik khusus

Pemeriksaan sistemik khusus dilakukan sebagai tindak lanjut dari pemeriksaan sebelumnya yang memerlukan keakurasian data pemeriksaan adalah : (1) *Spurling test* dari pemeriksaan ini didapatkan hasil *positif* (+) , karena pada saat test ini dilakukan pasien merasakan nyeri *radicular* sepanjang distribusi dermatomeakar syaraf yang di pengaruhi (2) *Compression test* pada saat test ini dilakukan pasien mersakan nyeri *radicular* sepanjang distribusi dermatome dari akar syaraf yang dipengaruhi sehingga di pengaruhi sehingga didapatkan hasil *positif* (+) . (3) *Distraction test* didapatkan hasil positif (+) karena nyeri berkurang Ketika kepala pasien diangkat .

b. Pengukuran khusus

1) Pengukuran nyeri menggunakan *Visual Analogue Scale (*VAS)

Tabel 3. 1 Pengukuran Nyeri Diam
(Dokumentasi Pribadi, 2022)

Nyeri	Hasil	Tingkatan
Nyeri diam	1	Nyeri ringan
Nyeri tekan	4	Nyeri sedaang
Nyeri gerak	3	Nyeri ringan

2) Pemeriksaan spasme dengan palpasi

Pemeriksaan *spasme* dengan palpasi pada otot *M.trapezius upper dextra* terdapat adanya spasme .

3) Lingkup gerak sendi menggunakan goniometer

Tabel 3.2 Pengukuran LGS Aktif dan Pasif
(Dokumentasi Pribadi, 2022)

Gerak aktif	Gerak pasif	Normal
S : 40°-0°-40°	S : 40°-0°-40°	S : 45°-0°-40°
F : 45°-0°-45°	F : 45°-0°-45°	F : 45°-0°-45°
R : 50°-0°-50°	R : 50°-0°-50°	R : 50°-0°-50°

Pengukuran lingkup gerak sendi menggunakan *goniometer* pada gerak aktif didapatkan hasil *ektensi cervical* 40° saat *fleksi cervical* 40°. Sedangkan saat gerak pasif *ektensi cervical* 40° dan *fleksi cervical* 40°. Gerak aktif lateral *fleksi dextra 45*° saat lateral *fleksi sinistra* 45°. Gerak pasif *lateral fleksi dextra* 45 saat *lateral fleksi sinistra* 45°. Gerak aktif pada gerakan rotasi 50° saat rotasi *sinistra* 50°. Gerak pasif pada gerakan rotasi 50° saat rotasi *sinistra* 50°. Dapat dikatakan normal karena tidak ada keterbatasan lingkup gerak sendi *cervical* saat *gerakan ektensi, fleksi, lateral fleksi dextra, lateral fleksi sinistra*, dan *rotasi* dextra dan rotasi *sinistra.*, karena hasil yang didapatkan normal nilai saat pengukuran LGS aktif dan LGS pasif.

4) Pemeriksaan kekuatan otot Cervical dengan MMT

Tabel 3.3 Pengukuran kekuatan otot dengan MMT
(Dokumentasi Pribadi, 2022)

Grup Otot	Nilai	Nilai Normal
Fleksor	4	5
lateral fleksi dextra	5	5
lateral fleksi sinistra	5	5
Rotasi dextra	5	5
Rotasi sinistra	5	5

Hasil pemeriksaan kekuatan otot *M. Upper Treapezius* mendapatkan nilai 4 , untuk hasil pemeriksaan otot , *M. Sternocleidomastoideus dextra sinistra,* dan *Platysma* didapatkan nilai 5 yang artinya pasien mampu bergerak penuh dengan LGS penuh melawan gravitasi tahanan maksimal.

5) Pemeriksaan aktifitas fungsional dengan *Neck Disability Index* (NDI)

Tabel 3. 4 Pemeriksaan Aktivitas Fungsional Dengan NDI
(Dokumentasi Pribadi, 2022)

No	Bagian	Hasil
1.	Intensitas nyeri	3
2.	Perawatan pribadi	2
3.	Mengangkat	2
4.	Membaca	3
5.	Sakit kepala	3
6.	Konsentrasi	2
7.	Aktifitas bekerja	2
8.	Mengemudi	0
9.	Tidur	1
10.	Rekreasi	1
	Jumlah	19
	Presentase	19 : 50 x 100%
	Kategori	20–40% (cacat sedang)

Hasil pemeriksaan aktifitas fungsional menggunakan *Neck Disability Index* (NDI) didapatkan hasil 38% yang artinya cacat sedang.

B. Diagnosa Fisioterapi

Hasil dari pemeriksaan dan pengukuran yang dilakukan didapatkan diagnosa fisioterapi pada *cervical root syndrome* sebagai berikut :

1. *Body Function and Body Structure*
   a) Adanya nyeri leher pada cervical saat digerakan flexi *neck*
   b) Adanya spasme pada *M.upper trapezius* kanan
   c) Adanya nyeri saat membaca dan sakit kepala
2. *Activities*

   Pasien dapat melakukan aktivitas sehari hari dengan baik
3. *Participation*

   Pasien bisa berinteraksi dengan baik di lingkungan sekitar.

C. Program / Rencana Fisioterapi

1. Tujuan
   a. Jangka Pendek
      1) Menurunkan derajad nyeri pasien pada *flexi cervical*
      2) Mengurangi spasme otot *M.upper trapezius*
      3) Mengurangi nyeri pada saat aktivitas membaca dan sakit kepala
   b. Jangka Panjang
      1) Melanjutkan tujuan jangka Pendek
      2) Meningkatan aktivitas fungsional pasien
      3) Mengurangi nyeri pada saat aktivitas membaca dan sakit kepala
2. Tindakan Fisioterapi
   a. *Infra red (IR)*
   b. Terapi latihan
3. Tindakan Promotif / Preventif
   a. Menyarakan pasien untuk mengompres menggunakan air hangat jika merasa nyeri atau menggunakan minyak gosok.
   b. Pasien dianjurkan untuk tidak melakukan aktivitas berlebihan yang

melibatkan leher.

D. Pelaksanaan Fisioterapi

Penatalaksanaan fisioterapi yang diberikan kepada pasien dilakukan pada tanggal 8, 11, 16, 22, 25, dan 28 februari 2022 yaitu dengan menggunakan *Infra Red* dan terapi latihan dengan *Stretching, Hold relax*, dan *Forced passive movement*.

1. *Infra Red* (IR)
   a) Persiapan alat : Cek alat yang akan digunakan dengan memastikan kabel telah terpasang dengan benar dan tidak ada kabel yang terkelupas.
   b) Persiapan pasien : Posisikan pasien senyaman mungkin dengan posisi pasien duduk dikursi atau tidur miring ,bebaskan area yang akan di terapi dari aksesoris seperti kalung.
   c) Pelaksanaan : Pilih posisi pasien serileks mungkin dengan tidur miring. Beri penjelasan setiap melakukan tindakan fisioterpi apa yang di rasakan penderita. Dalam melaksanakan terapi utamakan prinsip aman, nyaman ,dan keselamatan pasien. Oprasional *Infra Red* di tempatkan pada daerah *cervical* pasien, dengan jarak 35cm dan lama waktu pembrian terapi 15 menit.

Gambar 3. 1 Penatalaksanaan *Infra Red*
(Dokumentasi Pribadi, 2022)

2. Terapi latihan dengan *stretching* bagian *cervical*
   a) Persiapan pasien : posisi duduk senyaman mungkin dikursi
   b) Persiapan terapis : posisi terapis berada dibelakang pasien
   c) Pelaksanaan : tangan kiri memfiksasi bahu kiri pasien dan tangan kanan terapis memegang kepala pasien pada bagian samping, kemudian ulur atau arahkan ke arah *lateral fleksi sinistra* dan *dextra* kemudian sedikit *rotasi*. Tahan sekitar 8-10 detik dan ulangi hingga 4-10 kali pengulangan

Gambar 3.2 Penatalaksanaan *Streching*

(Dokumentasi Pribadi, 2022)

3. *Terapi latihan Hold Relax*

   a. Persiapan pasien : duduk dikursi senyaman mungkin

   b. Persiapan terapis : berada dibelakang pasien

   c. Pelaksanaan : tangan kanan terapis memfiksasi *frontal* pasien tangan kiri terapis berada dibelakang kepala pasien sebagai tahanan. Setelah siap, pasien dilakukan gerakan *fleki-ektensi lateral dextra lateral sinistra* lalu terapis memberi aba aba "pertahankan disini" setelah itu rileks dan terapis menambah gerakan kearah *fleksi, ektensi latral fleksi dextra lateral fleksi sinitra* . dilakukan 8x pengulangan Gerakkan segmen tubuh pada akhir ROM yang ada, lakukan secara pasif Tanpa melepaskan posisi tersebut, minta pasien untuk berkontraksi *isometrik* halus dan terkoordinasi pada grup otot yang terbatas *(spasme),* Pasien mempertahankan posisi tersebut kemudian minta pasien untuk rileks, Gerakkan segmen tubuh sampai pada akhir ROM dilakukan secara pasif, Ulangi rangkaian gerakan tersebut sampai tidak terjadi lagi ROM yang lebih jauh dan latihan kembali

Gambar 3.3 Pelaksanaan *Hold Relax*

(Dokumentasi Pribadi, 2022)

4. Terapi latihan *forced pasif movement*
   a. Persiapan Pasien
      1) Posisikan pasien senyaman mungkin, dengan duduk dikursi
      2) Pastikan pasien sadar, dan cek *vital sign.*
   b. Persiapan Terapis
      1) Posisi terapis usahakan nyaman dan dapat menjangkau dengan baik terhadap gerakan yang dilakukan, pada kasus ini terapis di belakang *cervical* pasien.
      2) Jaga kontak dengan pasien.
   c. Pelaksanaan Latihan
      1) Mobilisasi persendian *cervical (passive movement dan pasien relax)* pada kasus ini adalah *atlanto joint, axial joint, dan atlanto occipital joint cervical.*
      2) Statik kontraksi (kontraksi *isometrik*) untuk menjaga tonus otot dan menjaga kekuatan otot, dalam kasus ini dengan cara pasien diperintahkan untuk menekankan *frontal* ke telapak tangan terapis tahan beberapa saat lalu *relaks* (terutama untuk otot *trapezius upper).*
      3) Pastikan pasien benar – benar *relaxs*, terutama *m.trapezius upper dan m.splineus cavitis*

4) Fiksasi dibahu pasien, dengan tangan kiri terapis.

5) *Support* bagian yang akan digerakan dengan baik, dalam hal ini *support* (pegangan) di atas *occipital* , oleh tangan kanan terapis.

6) *Traksi* atau tarikan diberikan selama gerakan untuk mengurangi pergesekan dalam sendi dan penguluran otot *(m. trapezius upper).*

7) Gerakan yang diberikan yaitu fleksi *cervical* (jaga agar pasien tetap *relax),* gerakan dilakukan sampai batas rasa nyeri (penderita merasa nyeri pada lingkup gerak sendi tertentu, gerakan dihentikan).

8) Penekanan diberikan pada akhir gerakan dengan tiba – tiba untuk menambah lingkup gerak sendi.Kecepatan gerakan, gerakan harus lambat, teratur dan terkontrol karena selama gerakan fleksi *cervical m.trepezius upper dan m. spleneus cavitis* harus tetap relax. Dosis Menurut Kisner (2015) dosis terapi latihan yang digunakan sebanyak 6 kali pengulangan, disesuaikan dengan kondisi umum pasien, apabila kondisi umum pasien baik dapat di ulang sampai 10 kali pengulangan.

Gambar 3.4 Penatalaksanaan *Forced Passive*

E. Prognosis

Quo ad vitam : baik

Quo ad sanam : baik

Quo ad cosmeticam : baik

Quo ad fungsionam : baik

F. Evaluasi

1. Hasil evaluasi nyeri menggunakan VAS

Tabel 3.5 Evaluasi Skala Nyeri dengan VAS
(Dokumentasi Pribadi, 2022)

Nyeri	T1	T2	T3	T4	T5	T6
Nyeri diam	1	1	1	1	1	1
Nyeri tekan	4	4	2	2	1	1
Nyeri gerak	3	3	2	2	1	1

Hasil evaluasi menggunakan VAS didapatkan hasil penurunan nyeri diam pada T1 hingga T4 diperoleh nilai 1 sampai di T6 hasi masih sama dengan nilai 1, nyeri tekan berkurang T1 hingga T2 bernilai 4 menjadi 2 di T3 sampai T6, sedangkan pada saat nyeri gerak juga berkurang pada T1 hingga T2 diperoleh nilai 3 menjadi 1 pada T3 sampai T6.

2. Hasil evaluasi dengan Palpasi

Tabel 3. 6 Evaluasi Spasme dengan Palpasi
(Dokumentasi Pribadi, 2022)

Spasme	T1	T2	T3	T4	T5	T6
m.trapesius upper	Ada *Spasme*	Ada *spasme*	*Spasme* berkurang	*Spasme* berkurang	*Spasme* Berkurang	*Spasme* berkurang

Hasil evaluasi spasme pada *m. trapezius upper dextra,* dengan palpasi didapatkan hasil yang sama yaitu pada spasme yang dirasakan pasien pada T1 sampai T2 ada spasme, pada saat T3 sampai T6 spasme berkurang

3.Kekuatan otot menggunakan *Manual Muscle Testing*

Tabel 3.9 Evaluasi Nilai Kekuatan Otot dengan MMT
(Dokumentasi Pribadi, 2022)

Grup Otot	T1	T2	T3	T4	T5	T6
Fleksor	4	5	5	5	5	5
Lat. Fleksi dextra	5	5	5	5	5	5
Lat. Fleksi Sinistra	5	5	5	5	5	5
Rotasi Dextra	5	5	5	5	5	5
Rotasi Sinistra	5	5	5	5	5	5

Hasil evaluasi kekuatan otot menggunakan Manual Muscle Testing didapatkan hasil kekuatan otot dari T1-T6 didapatkan hasil kekuatan otot normal.

4.Lingkup Gerak Sendi Menggunakan Goniometer

Tabel 3.10 Evaluasi Lingkup gerak sendi dengan Goniometer
(Dokumentasi Pribadi, 2022)

Gerakan	T1	T2	T3	T4	T5	T6
Ekstensi/Fleksi	S.45°-0°-40°	S.45°-0°-40°	S.45°-0°-40°	S.45°-0°-40°	S.45°-0°-40°	S.45°-0°-40°
Lat. Fleksi Dextra/Simistra	F.45°-0°-45°	F.45°-0°-45°	F.45°-0°-45°	F.45°-0°-45°	F.45°-0°-45°	F.45°-0°-45°
Rotasi Dextra/Sinistra	R.50°-0°-50°	R.50°-0°-50°	R.50°-0°-50°	R.50°-0°-50°	R.50°-0°-50°	R.50°-0°-50°

Hasil evaluasi lingkup gerak sendi menggunakan Goniometer didapatkan hasil dari T1-T6 didapatkan hasil normal.

5. Hasil Evaluasi aktifitas fungsoional dengan *Neck Disability Index (NDI)*

Tabel 3.10 Evaluasi Aktivitas Fungsional Dengan NDI
(Dokumentasi Pribadi, 2022)

No	Bagian	T1	T2	T3	T4	T5	T6
1.	Intensitas nyeri	3	3	2	2	2	1
2.	Perawatan diri	2	2	1	1	1	1
3.	Aktifitas mengangkat	2	2	1	1	1	1
4.	Aktifitas membaca	3	3	2	2	2	1
5.	Sakit kepala	3	3	2	2	2	1
6.	Konsentrasi	2	2	1	1	1	1
7.	Bekerja	2	2	1	1	1	1
8.	Mengemudi	0	0	0	0	0	0
9.	Tidur	1	1	1	1	1	1
10.	Rekreasi	1	1	1	1	1	1
11.	Jumlah	19	19	12	12	12	9
12.	*Presentase*	*38%*	*38%*	*24%*	*24%*	*24%*	*18%*

T1 = 19 : 50 X 100% = 38%

T2 = 19 : 50 X 100% = 38%

T3 = 12 : 50 X 100% = 24%

T4 = 12 : 50 X 100% = 24%

T5 = 12 : 50 X 100% = 24%

T6 = 9: 50 X 100% = 18%

Didapatkan kesimpulan dari T1: *interpretasi score* didapatkan hasil yang artinya *Moderate* Disabilitas (sedang) dan dari T6 : didapatkan hasil yang artinya *Minimal* Disabilitas (ringan). Jadi dari TI-T6 ada perubahan yang tadinya sedang menjadi ringan.

G. Hasil Terapi Akhir

Setelah dilakukan 6x terapi pasa pasien atas nama Ny.Manisah dengan diagnosa medis CRS *(Cervical Root Syndrome)* dengan modalitas *Infra Red* dan Terapi Latihan berupa *Stretching, hold relax, forced pasife movement,* didapakan hasil berupa adanya penurunan nyeri pada leher, penurunan spasme otot *M.upper trapezius* kanan, peningkatan lingkup gerak sendi (LGS) *cervical*, peningkatan kekuatan otot dan kemampuan aktifitas fungsional yang terdapat pada grafik skala NDI pada aktifitas sehari hari terjadi interpretasi hasil penurunan skor.

BAB IV

PEMBAHASAN

Pengambilan data yang di lakukan pada tanggal 8 februari 2022 – 28 februari 2022 dengan pelaksanaan terapi sebanyak 6 kali pada kasus yang dialami oleh pasien berinisial Ny. M, usia 41 tahun dengan diagnosa *Cervical Root Syndrom* dan ditemukan problematika fisioterapi adanya nyeri pada bagian leher, penurunan kekuatan otot, spasme otot pada *m.upper trapezius* kanan, dan adanya permasalahan pada aktivitas fungsional.

Setelah mendapatkan penanganan fisioterapi sebanyak 6 kali dengan menggunakan *Infra Red (IR)*, dan Terapi Latihan berupa *Streching, Hold relax*, dan *Forced passive movement* pada pasien tersebut didapatkan hasil adanya perkembangan yang baik pada proses penyembuhan dibandingkan dengan sebelum melakukan terapi, hal tersebut dapat dilihat dari adanya penurunan skala nyeri pada bagian leher, peningkatan kekuatan, penurunan spasme otot pada *m.upper trapezius* kanan dan juga kemampuan aktifitas fungsional yang terdapat pada grafik skala NDI pada aktifitas sehari hari terjadi interpretasi hasil penurunan score, sehingga penulis paham bagaimana efektifitas *Infra Red (IR)* dan Terapi Latihan pada *Cervical Root Syndrome*.

Proses dari peningkatan kemampuan aktivitas fungsional saling mempengaruhi dengan pemberian modalitas *Infra Red* (IR) dan Terapi Latihan. Pada pemeriksaan skala nyeri digunakan *Visual Analoque Scale* (VAS), pemeriksaan Lingkup Gerak Sendi (LGS) menggunakan goniometer, pemeriksaan kekuatan otot digunakan skala *Manual Muscle Testing* (MMT), pemeriksaan spasme otot dengan cara palpasi, dan pemeriksaan aktivitas fungsional menggunakan *Neck Disability Index* (NDI).

A. Evaluasi skala nyeri menggunakan VAS

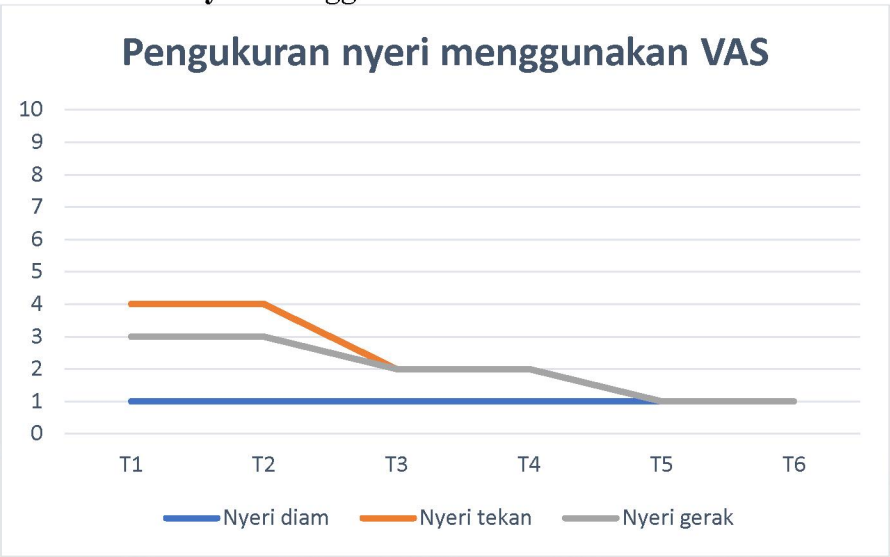

Grafik 4 1 Evaluasi Skala Nyeri Dengan VAS (Dok. Pribadi, 2022)

Berdasarkan grafik 4.1 merupakan data yang dapat dilihat bahwa ada penurunan derajat nyeri dengan nyeri tekan dari nilai 4 pada terapi pertama dan pada terapi keenam menjadi nilai 1. Nyeri gerak terjadi penurunan dari nilai 3 menjadi 1 pada terapi ke enam, dan pada nyeri diam didapat hasil belum adanya perubahan pada terapi pertama hingga terapi keenam dengan diberikan modalitas berupa *Infra Red* (IR) dan Terapi Latihan.

Infra Red (IR) merupakan salah satu intervensi fisioterapi yang digunakan untuk penanganan nyeri punggung bawah. Panas yang dihasilkan *infra red* banyak digunakan di klinik fisioterapi untuk menangani pasien *musculosceletal*. Radiasi yang dihasilkan pancaran *infra red* dapat meningkatkan aliran darah dan rileksasi jaringan. Pemberian intervensi IR pada kondisi *cervical root syndrome sinistra* untuk Meningkatkan proses metabolisme, vasodilatasi pembuluh darah, pemanasan yang ringan akan bersifat sedative, peningkatan temperature disamping membantu relaksasi juga akan meningkatkan kemampuan kontraksi otot, menaikkan temperature tubuh (Ansari N, 2014).

B. Evaluasi spasme dengan palpasi

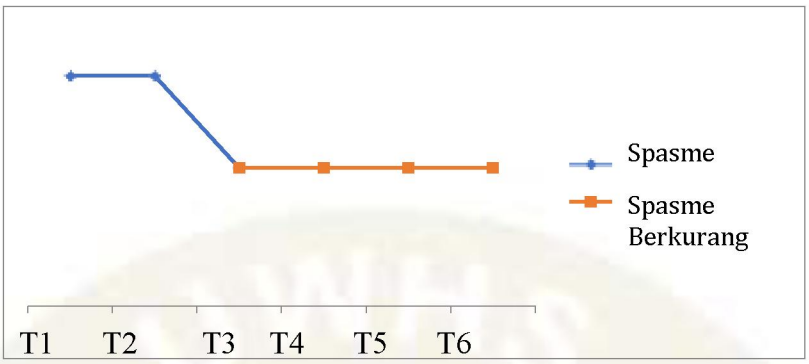

Grafik 4.2 Evaluasi spasme dengan palpasi

Berdasarkan grafik 4.2 dapat dilihat bahwa adanya penurunan spasme pada *m.trapezius upper*. Spasme dirasakan pasien pada terapi pertama hingga terapi keenam dapat berkurang mulai dari terapi ketiga hingga terapi keenam. Untuk mengatasi permasalahan spasme pada *m. Trapesius upper* menggunakan modalitas berupa *Infra Red* (IR) dan Terapi Latihan.

Menurut (Yudhistira, 2015) Penatalaksanaan IR dan Terapi latihan pada kasus *Cervical Root Syndrome* dapat menurunkan *spasme* pada *M.Trapezius Upper* dengan modalitas IR dan Terapi latihan. Pemberian *Infra Red* (*IR*) berguna untuk meningkatkan proses *metabolisme*, *vasodilatasi* pembuluh darah, pemanasan yang ringan akan bersifat *sedative,* peningkatan *temperature* disamping membantu *relaksasi* juga akan meningkatkan kemampuan kontraksi otot dan menaikkan *temperature* tubuh.

Penerapan sinar infra merah akan menyebabkan vasodilatasi lokal pada bagian yang diradiasi, dan sirkulasi darah pasien akan lebih baik (Abidin, 2017). Menggunakan sinar *infra red* untuk pemanasan *superfisial* sangat efektif. Manfaat lainnya yang didapatkan menggunakan sinar infra merah, yaitu melancarkan sirkulasi darah, meningkatkan proses metabolism tubuh, meningkatkan produksi keringat yang dapat membantu membentuk eliminasi metabolik, meningkatkan efek *viskoelastik* pada jaringan kolagen, meningkatkan sirkulasi darah, dan membantu resolusi infiltrasi radang, edema, dan eksudasi. Modalitas panas *superficial* bekerja dengan satu atau

kombinasi mekanisme, yaitu konduksi, konveksi, dan konversi (Prodyanatasari, 2017).

C. Evaluasi aktivitas fungsional menggunakan *Neck Disability Indexs* (NDI)

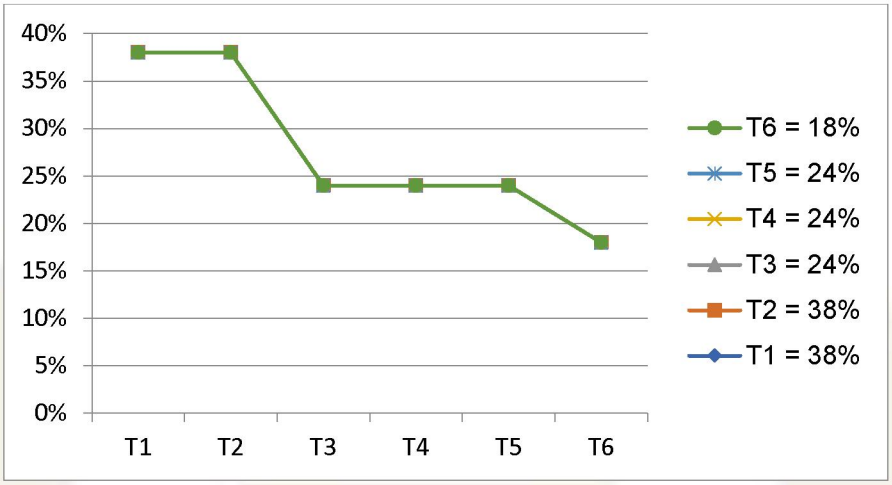

Grafik 4 3 Evaluasi Aktivitas Fungsional dengan NDI (Dok. Pribadi, 2022)

Berdasarkan pada grafik 4.3 didapat hasil terlihat terjadi peningkatan fungsional aktifitas pasien yaitu pada terapi pertama memiliki presentase 38% . Pada hari pertama menjadi 18% pada hari keenam. Yaitu ada peningkatan kriteria kecacatan dari cacat sedang menjadi cacat ringan yang menunjukkan adanya penurunan hasil presentase. Hal ini terlihat dari adanya perubahan nyeri diam nyeri tekan dan nyeri gerak pada *cervical*. Berkurangnya spasme pada *m.trapesius upper*, dan peningkatan kekuatan otot dengan diberikan modalitas berupa *Infra Red* (IR) Dan Terapi Latihan dengan menggunakan *stretching, hold relax* dan *forced passive movement*.

Terapi latihan ialah gerak tubuh, postur, atau aktifitas fisik yang tersistematis dan terancang guna memberikan manfaat bagi pasien untuk mencegah gangguan, memperbaiki, mengembalikan, meningkatkan, menambah fungsi fisik, mengurangi faktor resiko kesehatan dan mengoptimalkan kesehatan kebugaran (Kisner, 2016)

BAB V

PENUTUP

A. Kesimpulan

Cervical root syndrome merupakan kondisi yang tidak normal yang diakibatkan dari degenerasi penekanan akar-akar saraf *spinal* pada daerah *cervical* yang menimbulkan rasa nyeri pada leher dan kelemahan pata otot yang diinervasi. Pada umumnya permasalahan yang timbul pada kondisi ini yaitu adanya nyeri, *spasme* otot, penurunan kekuatan otot dan penurunan aktivitas *fungsional.*

Pemberian tindakan fisioterapi dengan menggunakan *Infra Red* (IR) dan Terapi Latihan berupa *Stretching, Hold Relax dan Forced Passive Movement terhadap* Ny.M, usia 41 tahun dengan kondisi *Cervical Root Syndrome* selama 6 kali terapi pada tanggal 8, 11, 16, 22, 25, dan 28 februari 2022 menunjukkan hasil bahwa ada penurunan nyeri yang diukur dengan *Visual Analog Scale* (VAS). Penurunan spasme otot diukur dengan palpasi, peningkatan kekuatan otot menggunakan *Manual Muscle Testing* (MMT) peningkata lingkup gerak sendi atau (LGS) *cervical* baik pasif maupun aktif.

B. Saran

Sebagai seorang fisioterapis, ketika menghadapi kasus *Cervival Root Syndrome*, harus disiplin ilmu dan bekerja sama dengan staf medis lainnya untuk meningkatkan kualitas layanan kesehatan terbaik dan memperoleh hasil kesembuhan pasien yang terbaik. Keberhasilan pengobatan tergantung pada terapis, sikap pasien sendiri dan keluarga pasien, sehingga dibutuhkan kerjasama antara terapis, pasien dan keluarga pasien.

Untuk mendapatkan efek pengobatan yang terbaik, penulis memberikan beberapa saran kepada :

1. Pasien

Setelah dilakukan perawatan oleh terapis, pasien diharapkan untuk melanjutkan ke perawatan berikutnya hingga sembuh. Pasien diharapkan serius dan bersemangat untuk melakukan latihan dan edukasi yang diajarkan oleh terapis untuk menyelesaikannya secara mandiri di rumah, seperti seperti latihan menunduk,mengadah, menengok kanan dan kiri dengan diberi sedikit tahanan, Pasien saya sarankan menggunakan bantal yang tidak terlalu tinggi, empuk dan memposisikan tidur dengan posisi terlentang.

2. Bagi Keluarga

Saran bagi keluarga hendaknya memotivasi pasien untuk rajin melakukan terapi dan melaksanakan edukasi yang diberikan oleh terapis. Dengan kerjasama yang baik antara terapis, pasien dan keluarga pasien, semoga dapat tercapai keberhasilan terapi. Dan menjadi lebih memahami tentang tanda dan gejala *Cervical Root Syndrome* sehingga dapat mencegah dan mewaspadai kondisi yang dapat menyebabkan *Cervical Root Syndrome.*

3. Bagi Masyarakat

Saran kepada masyarakat jika menjumpai atau mengalami *Cervical Root Syndrome* sebaiknya memanfaatkan keberadaan institusi medis, pergi ke dokter untuk mendapat tindakan yang baik dan benar sesuai permasalahan tersebut,

4. Bagi Penulis

Saran kepada penulis adalah walaupun hanya dapat mengerjakan satu halaman dalam sehari, tetap harus konsisten pada karya ilmiah, karena semakin banyak waktu yang kita habiskan, semakin lama akan semakin malas. Maka dari itu karya ilmiah harus diselesaikan dalam waktu yang lebih singkat.

DAFTAR PUSTAKA

Abidin, Z. d. (2017). Pengaruh Infra Red dan Massage terhadap Bells Palsy Dextra. *Jurnal Fisioterapi dan Rehabilitasi (JFR)*, 41-48.

Amaliza. (2018). Hernia Nuklous Pulpose Lumbal Ringan Pada Janda Lanjut Usia Yang Tinggal Dengan Kepoanakan Dengan Usia Yang Sama. *Medula*.

Ansari NN, N. S. (2014). Journal of Bodywork & Movement Therapies. *Effect of theraupetic infra red in pantiebts with non spesific low back pain*, 75-81.

Artikelsiana. (2014). *Pengertian sendi. Macam-macam sendi dan jenis pergerakan sendinya*. Retrieved from From url : www.artikelsiana.com

Asep. (2017). *Tulang Belakang dan Gelang Panggul.* From url : Artikelkeren.com.

Caesar, Jhosua, F., & Peter, A. (2011). *Neck and Arm Pain Syndromes.* China: Elshiver Ltd.

Christoper, E. A. (2010). Cervical Radiculopaty. *Medical Clinics of North America*, 791-799.

Damping, H. (2012). Pengaruh Penatalaksanaan Terapi Latihan Terhadap Kepuasan Pasien Fraktur Di Irina A Blu RSUP Prof. Dr. Rd Kandou Manado. Vol 1 No1.

Djohan, A. E. (2014). *Tes Spesifik Musculoskeletal Disorder.* Makassar: Phsyiocare Publishing.

Dr.Strange. (2017). *Cervical Spondylosis ICD 10*. Retrieved from http://https//www.fixedbrain.com/icd-10/cervical- spondylosis-icd-10/

Dutton. (2016). *Dutton's Orthopedic Examination Evaluation and Intervertion.* New York.

Erma. (2013). *Penatalaksanaan Fisioterapi Pada Kondisi Myoficial Syndrome Musculus Levator Scapula.* Retrieved from Avaible from: URL: http://ermafisioterapi.blogspot.co.id/

Eubank, J. (2010). Nonoperative management of neck pain radicular symptoms. *Cervical radiculophaty*, American Family Phisician.

F. e. (2016). *Atlas pf Radiographic Positioning and Radiographic Prosedures* (Vol. Volume Three). Mostby: St. Louis.

Fajar. (2015). *Cervical Spondylosis*. Retrieved from Neurohabbits: http://neurohabits.blogspot.co.id/2015/07

Frank H. (2016). Edisi: 5 Penerbit: Philadelphia: Elsevier Saunders . BOOKS-.

George et all. (2016). Anatomy of Cervical Spine in. *Cervical Spine, Minimmaly Invasive and Open Surgery*, 1-9.

Gould, D. J. (2011). *Buku Saku Anatomi Klinis.* Jakarta: Penerbit Buku Kedokteran EGC.

Gray's. (2016). *Anatomy the anatomical Basis Of Clinical Practice.* London: Elsevier.

Hamiyah, N. e. (2013). *Makalah Tulang Belakang.* Tanjungpura: Fakultas Kedokteran Universitas Tanjungpura.

Haryanto, P., & Kuntoro, P. (2016). Pengaruh Pemberian TENS dan Myofascial Release Terhadap Penurunan Nyeri Leher Mekanik. *Jurnal Terpadu Ilmu Kesehatan*, 110-237.

Herawati, I. &. (2017). *Pemeriksaan Fisioterapi.* Surakarta: Muhammadiyah University Press.

Imania (2016) buku Fisioterapi anatomi manusia Edisi 2 Yogyakarta.

Kevin. (2016). Macam-macam sendi dan jenis pergerakan sendinya.

Kisner, Carolyn. (2016). *Terapi Latihan Dasar dan Teknik Ed 6. Vol 1.* (Vol. Vol 1). (E. 6, Ed.) Jakarta: Penerbit Buku Kedokteran EGC.

Luklukaningsih, Z. (2014). *Anatomi Fisiologi dan Fisioterapi.* Nuha Medika.

Luklunaningsih, Z. (2020). Pengaruh Infra Red Dengan Massage Fisioterapi terhadap Tingkat Stres Mahasiswa yang Sedang Mengerjakan Tugas Akhir. *Jurnal Ilmiah Kesehatan*, 167-176.

Macfermid, J. C. (2009). Measurement Properties Of The Neck Disability Index : A Systematric Review. *Journal of Orthopaedic & Sport Physical Therapy*, 39 (5) , 400-417.

Mahadewa, T. (2013). *Saraf Prefier Masalah dan Penanganannya.* Jakarta: PT. Indeks.

Moore, K. L. (2014). *Anatomi Berorientasi Klinis.* (E. 5, Ed.) Jakarta: Erlangga.

Mujianto. (2013). Cara Cepat Mengatasi 10 Besar Kasus Musculoskeletal Dalam Praktik Klinik Fisioterapi. *Trans Info Media Jakarta.*

Nasional, D. P. (2012). *Kamus Besar Bahasa Indonesia Pusat Bahasa Ed. 4.* Jakarta: PT. Gramedia Pustaka Utama.

Olson. (2016). *Manual Physical Therapy of The Spine* (Second Edition ed.). America: Elsiver Inc United State.

Paulin F, & Washcke J. (2010). *Atlas Anatomi Manusia. Anatomi umum dan Sistem Musculoskeletal* (Edisi 23 ed.). Jakarta: EGC.

Pearce, E. C. (2017). *Anatomi dan Fisiologi Untuk Paramedis.* Jakarta: Gramedia.

Pena, S. (2018). *Daftar Pengukuran ROM atau Lingkup Gerak Sendi Lengkap*. Retrieved from https: www.secangkirterapi.com

PERMENKES. (2015). *Tentang Standar Pelayanan Fisioterapi.* Jakarata: Kementerian Kesehatan Republik Indonesia.

Prayoga, R. C. (2014). Penatalaksanaan Fisioterapi Pada Cervical Root Syndrome E.C Spondylosis C3-4 Di RSUD DR. Moewardi. Surakarta. *Jurnal Muhammadiyah Surakarta.*

Prianthara, I. M. (2015). Kombinasi Strain Counterstrain dan Infra Red Sama Baik Dengan Kombinasi Contract Relax Streching dan Infra Red Terhadap Penurunan Nyeri Myofacial Pain Syndrome Otot Upper Trapezius Pada Mahasiswa Fisioterapi Fakultas Kedokteran Universitas Udayana. *Majalah Ilmiah Fisioterapi Indonesia*, Vol 3.

Prodyanatasari, A. (2017). OPTIMALISASI ENERGI GELOMBANG ELEKTROMAGNETIK MELALUI TERAPI INFRARED PADA PENDERITA PENYAKIT PARU. *Jurnal Wiyata Penelitian Sains & Kesehatan*, 59-66.

Savy, M. (2017). *Cervical Distraction Test*. Retrieved from https://medisavy.com

Snell, R. S. (2011). *Anatomi Klinis Berdasarkan Sistem.* Jakarta: Penerbit Buku EGC.

STIKes, C. (2017). PENATALAKSANAAN FISIOTERAPI PADA KASUS CERVICAL ROOT SYNDROM SINISTRA DENGAN MODALITAS TENS DAN TERAPI LATIHAN DI RSUD GUNUNG JATI CIREBON. *STIKes Cirebon.*

Sujatno, d. (2002). *Sumber fisis.* Departement Kesehatan RI. Akademi Fisioterapi.

Syaifuddin. (2011). *Anatomi Fisiologi.* (E. 4, Ed.) Jakarta: Penerbit Buku Kedokteran EGC.

Trisnowiyanto, B. (2012). *Instrumen Pemeriksaan Fisioterapi dan Penelitian Kesehatan.* Yogyakarta: Nuhu Medika.

Utami, R. (2013). Streching Exercise Intervention in Addition To Micro Wave Diathermi, Transcutaneous Nerve Stimulation Electrical and Massage Decrease Pain Among Patients With Cervical Spondylosis. *Jurnal Majalah Ilmiah Fisioterapi Indonesia.*

Wiarto, G. (2013). *Anatomi dan Fisiologi Sistem Gerak Manusia.* Yogyakarta: Gosyen Publishing.

Widia, L. (2015). *Anatomi dan Fisiologi tubuh manusia.* Yogyakarta: Nuha Medika.

Yudhistira, K. A. (2015). Penatalaksanaan Fisioterapi pada kasus Cervical Root Syndrome di RST.DR.Soedjono Magelang.

Zubairi, A. O. (2021). Pengaruh Modalitas Infra Red dan Terapi Latihan Hold Relax Exercise Dalam Mengurangi Nyeri dan Meningkatkan Kemampuan Fungsional Pasien Tendinitis Bicipitalis. *Physiotheraphy Health Science*, 70-73.

Lampiran

Lampiran 1 : Surat permohonan ijin pengambilan data

UNIVERSITAS
WIDYA HUSADA
SEMARANG

Jl. Subali Raya No. 12 Kragyak, Semarang Barat,
Semarang
Telp. (024)7612988 Fax.(024)7612944
Website

Semarang, 23 Maret 2022

Nomor. : TA-37/FKKM/UWHS/III/2022
Lampiran : -
Hal : Permohonan Ijin Pengambilan Data

Kepada Yth :
Direktur RSUD Kajen Pekalongan
di
tempat

Dengan hormat,

Sehubungan dengan pelaksanaan kegiatan penyusunan Karya Tulis Ilmiah (KTI) Mahasiswa Program Studi DIII Fisioterapi Fakultas Kesehatan dan Keteknisian Medik Universitas Widya Husada Semarang, bersama ini kami mohon dapat diberikan ijin pengambilan data bagi mahasiswa kami di rumah sakit yang bapak/ibu pimpin. Adapun nama-nama mahasiswa terlampir :

Demikian permohonan dari kami, atas perhatian dan kebijaksanaan yang diberikan kami ucapkan terima kasih.

Universitas Widya Husada Semarang
Rektor

Dr. Hargianti Dini Iswandari, drg., M.M.
NIP. 19560217201401215 6

Tembusan :
1. Bagian Diklat RSUD Kajen Pekalongan
2. Unit Fisioterapi RSUD Kajen Pekalongan
3. Ka. Instalasi Rehabilitasi Medik RSUD Kajen Pekalongan
4. Arsip

Lampiran 2 : : Surat permohonan ijin pengambilan data

LAMPIRAN NAMA MAHASISWA

No	Nama Mahasiswa	NIM	Pembimbing KTI	Judul KTI	Lahan Praktik
1	Muhamad Dimas Akbar Nugraha	1903057	Suci Amanati, S.ST, M.Kes	Penatalaksanaan Fisioterapi pada Cervical Root Syndrome Dengan Modalitas Infra Red dan Terapi Latihan	RSUD Kajen Pekalongan

Lampiran 3 : Balasan surat ijin pengambilan data

PEMERINTAH KABUPATEN PEKALONGAN
RUMAH SAKIT UMUM DAERAH KAJEN
Jalan Raya Karangsari Karanganyar Pekalongan 51182
Telp. IGD : (0285) 385230, Info : 385231, Fax (0285) 385229
Email : kajen_rsud@yahoo.co.id

Kajen, 11 April 2022

Nomor : 445 /493 / 2022
Lampiran : -
Perihal : Pemberian Ijin Pengambilan data

Kepada
Yth. Direktur Universitas Widya Husada Semarang.
Jl. Subali Raya No 12 Krapyak Semarang
di –
SEMARANG

Mencukupi Surat saudara Nomor : TA-37/FKKM/UWHS/III/2022, Tanggal 23 Maret 2022, perihal : Permohonan Ijin Pengambilan Data.

Pada dasarnya kami tidak keberatan dan bersedia untuk Mahasiswa Prodi D III Fisioterapi Fakultas Kesehatan dan Keteknisian Medik Universitas Widya Husada Semarang, an :

No.	Nama Mahasiswa	N I M
1.	Muhamad Dimas Akbar Nugraha	1903057

untuk melakukan Pengambilan Data di RSUD Kajen dalam kurun waktu terhitung antara tanggal 11 April – 11 Mei 2022 dengan judul " Penatalaksanaan Fisioterapi pada Cervical Root Syndrome Dengan Modalitas Infra Red dan Terapi Latihan", adapun waktu pelaksanaannya menyesuaikan Jam Kerja di RSUD Kajen Kab. Pekalongan.

Berdasarkan Peraturan Bupati Pekalongan Nomor : 445 / 68 Tahun 2017 Tanggal 02 Oktober 2017 Tentang Tarif Pelayanan Pada Badan Layanan Umum Daerah Rumah Sakit Umum Daerah Kajen Kabupaten Pekalongan, maka untuk Biaya tersebut di atas sebesar Rp. 30.000,-

Demikian untuk menjadikan periksa dan guna seperlunya.

DIREKTUR RSUD KAJEN
KABUPATEN PEKALONGAN

dr. IMAM PRASETYO, M.Kes
Pembina TK. I
NIP. : 19790213 200501 1 006

Lampiran 4 : *Inform concent*

INFORM CONSENT

Yang bertanda tangan dibawah ini :

Nama : Ibu Manisa

Umur : 41 Tahun

Alamat : Jl. Sadewa Desa Duwet Blok 3 RT 07 RW 03

Menyatakan bahwa :

1. Setelah saya mendapatkan penjelasan segala sesuatu mengenai Karya Tulis Ilmiah ini
2. Setelah saya memahami penjelasan, dengan penuh kesadaran dan tanpapaksaan dari siapapun, bersedia ikut serta dalam penyusunan Karya Tulis Ilmiah ini dengan kondisi :
   a. Data yang diperoleh dari penelitian ini akan dijaga kerahasiannya dan hanya akan dipergunakan untuk kepentingan ilmiah.
   b. Apabila saya inginkan, saya boleh memutuskan untuk keluar atau tidak berpartisipasi lagi dalam Karya Tulis Ilmiah ini dengan menginformasikannya kepada penulis atas keputusannya tanpa harus menyampaikan alas an apapun.

Semarang, ... Oktober 2021

Mengetahui,
Pasien

IBU. Marisa

Lampiran 5 : Status Klinis

PRODI DIPLOMA TIGA FISIOTERAPI
UNIVERSITAS WIDYA HUSADA SEMARANG

Nomor : / /

LAPORAN STATUS KLINIK

NAMA : M. Dimas Akbar N.
NIM : 190305 7
TEMPAT PRAKTEK : RSUD KAJEN PEKALONGAN
PEMBIMBING : Bpk. Dwi ARNITA SURYA.

Tanggal Pembuatan Laporan : 8 February 2022
Kondisi : Neuro-Muskulo-Skeletal-Sports

I. KETERANGAN UMUM PENDERITA

Nama : Ibu. MANISAH
Umur : 41 tahun
Jenis Kelamin : Perempuan
Agama : Islam
Pekerjaan : Ibu Rumah tangga
Alamat : Jl. Sadewa Desa. Duwet kidul 3 Rt 07 Rw 03

II. DATA – DATA MEDIS RUMAH SAKIT

A. DIAGNOSIS MEDIS

Cervical Root Syndrom (CRS)

B. CATATAN KLINIS

☑ X-Ray ☐ USG ☐ CT-Scan ☐ MRI ☐ Lab

C. TERAPI UMUM (GENERAL TREATMENT)

- Dokter Saraf
- Dokter rehab medik
- Poli Fisioterapi

III. SEGI FISIOTERAPI

A. PEMERIKSAAN

1. ANAMNESIS

a. KELUHAN UTAMA :

Pasien mengalami nyeri di bagian leher

b. RIWAYAT PENYAKIT SEKARANG

Pasien mengeluhkan nyeri pada leher saat di gerakan menunduk, nyeri di rasakan saat hal ini sudah terjadi 4 bulan yang lalu kemudian pasien memeriksakan ke RSUD KAJEN di Dokter Saraf lalu di rujuk ke Dokter rehab medik lalu menjalankan fisioterapi.

c. RIWAYAT PENYAKIT DAHULU

Pasien sebelumnya belum pernah mengalami keluhan serupa.

d. RIWAYAT PRIBADI

Tidak ada.

2. PEMERIKSAAN FISIK

a. TANDA – TANDA VITAL

1) Tekanan Darah : 130 / 90
2) Denyut Nadi : 80x/ menit
3) Pernafasan : 23x/ menit
4) Temperatur : 36,5 °C
5) Tinggi Badan : 160 cm
6) Berat Badan : 45 kg

b. INSPEKSI

STATIS

- Tidak nampak bengkak pada leher
- Tidak ada perbedaan warna kulit

DINAMIS

- Pasien nampak menahan nyeri saat kepalanya di gerakan ke arah Fleksi

c. PALPASI

- adanya Spasme Pada m. upper trapezius
- Terdapat nyeri tekan Pada leher
- Tidak terdapat Perbedaan suhu.

d. TEST REFLEK

Tidak di lakukan.

e. GERAK DASAR

1) Gerak Aktif

	Nyeri	LGS	endFeel
- Fleksi	+	Full	Soft
- Extensi	-	Full	hard
- L. Dextra	-	Full	Soft
- L. Sinistra	-	Full	Soft
- R. Dextra	-	Full	Soft
- R. Sinistra	-	Full	Soft

2) Gerak Pasif

	Nyeri	LGS	Koordinasi
- Fleksi	+	Full	Baik
- Extensi	-	Full	Baik
- L. Dextra	-	Full	Baik
- L. Sinistra	-	Full	Baik
- R. Dextra	-	Full	Baik.
- R. Sinistra	-	Full	Baik

3) Gerak Aktif Melawan Tahanan

	Nyeri	Tahanan	Kekuatan otot
- Fleksi	+	min	mampu
- Ekstensi	-	max	mampu
- L. Dextra	-	max	mampu
- L. Sinistra	-	max	mampu
- R. Dextra	-	max	mampu
- R. Sinistra	-	max	mampu.

f. INTRA PERSONAL

Pasien memiliki motivasi dan semangat untuk sembuh yang tinggi.

g. FUNGSIONAL DASAR

Pasien tidak memiliki hambatan saat beraktivitas Tapi merasakan nyeri saat melakukan gerakan fleksi.

h. FUNGSIONAL AKTIVITAS

☐SPADI ☐PREE ☐WHDI ☐ODI ☐HOOS ☐WOMAC ☐FADI ☑Lainnya

(tulisan. Di Belakangnya.)

i. LINGKUNGAN AKTIVITAS

Pasien dapat beraktivitas di lingkungan dengan baik.

NPDI

	Skala nyeri 0-5
1. Intensitas nyeri	3
2. Perawatan pribadi	2
3. mengangkat	2
4. membaca	3
5. sakit kepala	3
6 konsentrasi	2
7. kerja	2
8. menyetir	-
9. tidur	1
10. Rekreasi	1

Jumlah : 19

Presentase : 19 : 50 x 100%

= 38%

Kategori : 20 - 40 % (cacat sedang)

3. PEMERIKSAAN SPESIFIK

A. PEMERIKSAAN SISTEMIK KHUSUS

a. kompression test = +

b. Spurling test = +

c. Distraksi test = +

B. PENGUKURAN KHUSUS

a. NYERI

☑WAS ☐VDS ☐Lainnya

0 1 2 3 4 5 6 7 8 9 10

- Nyeri Diam = 1
- Nyeri gerak = 3
- Nyeri Tekan = 4.

b. ANTOPOMETRI

c. LINGKUP GERAK SENDI / ROM

	Aktif	Pasif
S	: 40° - 0° - 40°	S : 40° - 0° - 40°
F	: 45° - 0° - 45°	F : 45° - 0° - 45°
R	: 50° - 0 - 50°	R : 50 - 0° - 50°

d. MANUAL MUSCLE TESTING (MMT)

e. LAIN-LAIN

MMT :

Gerakan	kekuatan otot
1. Flexi	4
2. Extensi	5
3. L. Dextra	5
4. L. Sinistra	5
5. R. Dextra	5
6. R. Sinistra.	5

B. DIAGNOSIS FISIOTERAPI (ICF Concept)

Body Function and Body Structure

1. Nyeri Pada leher
2. Sparme otot Upper trapezius

Activities

1. Pasien dapat melakukan aktivitas dengan baik
2. Lingkungan Pasien Sangat mendukung untuk kesembuhan Pasien.

Participation

1. Pasien bisa berinteraksi dengan lingkungan dengan baik.

C. PROGRAM / RENCANA FISIOTERAPI

1. Tujuan
   a. Jangka Pendek
      1. mengurangi Rasa nyeri (Diam, gerak, tekan)
      2. mengurangi Sparme otot
      3. meningkatkan LGS
      4. meningkatkan fungsional pasien dalam beraktivitas.
   b. Jangka Panjang
      1. melanjutkan tujuan jangka pendek
      2. meningkatkan aktivitas fungsional.
2. Tindakan Fisioterapi

1. modalitas : IR (infra red)
2. Terapi latihan: Gerakan : 1. Aktif, pasif dan Resisted
   2. Streching neck.
   3. 1. Fleksi dextra dan sinistra
   4. Hold relax, Forced pasive movement

3. Tindakan Promotif / Preventif

1. Menyarankan pasien untuk mengompres air hangat jika nyeri atau bisa di kasih minyak gosok.
2. Pasien di anjurkan untuk tidak melakukan aktivitas berlebihan yang melibatkan leher.

D. PELAKSANAAN FISIOTERAPI

Terapi 1, 2, 3, 4, 5, 6

1. IR (infra red)

a. Persiapan alat

Cek alat yang akan di gunakan dengan memastikan kabel telah terpasang dengan benar dan tidak ada kabel yang terkelupas.

b. Persiapan pasien

- Bebaskan area yang akan di terapi dari aksesoris seperti kalung
- Pasien di minta memposisikan diri senyaman mungkin
- Lakukan tes sensibilitas
- mengukur jarak IR dengan area yang akan di terapi
- Penjelasan ke pasien tentang modalitas yang akan di gunakan.

c. Pelaksanaan terapi

- Atur jarak 35 cm nyalakan IR selama 15 menit
- tekan tombol ON arahkan pada leher pasien
- Lakukan monitoring selama terapi
- setelah selesai Rapikan alat kembali

2. Terapi Latihan.

a. Free aktif Movement.

- Posisikan pasien duduk di bed / di kursi
- minta pasien memposisikan diri senyaman mungkin
- minta pasien menggerakan ke arah Fleksi dan Ekstensi, lateral dextra sinistra
- Lakukan sebanyak 3x pengulangan 8x hitungan.

b. Terapi latihan dengan setreching cervical

- Persiapan Pasien : Posisi duduk senyaman mungkin di kursi
- Persiapan Terapis : Posisi terapis di belakang pasien.
- Pelaksanaan : Tangan kiri memfiksasi bahu kiri pasien dan tangan kanan terapis memegang kepala pasien pada bagian samping, kemudian arahkan ke arah L. Fleksi sinistra dan dextra. kemudian sedikit rotasi. Tahan sekitar 8-10 detik dan ulang hingga 4-10 kali pengulangan.

c. Terapi latihan Hold Relax
- Posisi Pasien : duduk di kursi senyaman mungkin
- Posisi Terapis: Berada di belakang pasien
- Pelaksanaan: Tangan kanan terapis memfiksasi frontal pasien tangan kiri terapis berada di belakang kepala pasien sebagai tahanan. Setelah siap, pasien di lakukan gerakan fleksi - Extensi & dextra & sinistra lalu terapis memberi aba aba "Pertahankan disini" Setelah itu relaks dan terapis menambah gerakan ke arah fleksi, Extensi, lateral fleksi dextra dan lateral fleksi sinistra. dilakukan 8x pengulangan.
- Gerakan segmen tubuh pada akhir ROM yang ada, lakukan secara pasif
- Tanpa melepaskan posisi tersebut, minta pasien untuk berkontraksi isometrik halus dan terkoordinasi pada grup otot yang ada spasme.
- pasien memperjuhankan posisi tersebut kemudian minta pasien untuk rileks.
- Gerakan segmen tubuh sampai pada akhir ROM dilakukan secara pasif
- ulangi gerakan tersebut sampai tidak terjadi lagi ROM yang lebih jauh dan latihan kembali.

d Terapi latihan forced pasif movement

1. ketentuan sebelum melakukan latihan passive movement yaitu:
- Bagian yang tidak digerakan harus di support dengan baik
- Bagian yang akan di gerakan harus di pegang dengan benar (comfort)
- Gerakan yang terjadi dapat dari distal ke proksimal atau sebaliknya
- Pegangan pada bagian kulit yang terfarik harus memudahkan mencegah tarikan yang berlebihan.
- Pegangan harus dekat dengan sendi untuk memberikan gerakan yang memungkinkan
- Gerakan yang terjadi pada sendi memungkinkan memberikan sinyal (rotasi dan tekanan harus mempunyai pengaruh dorongan pada jarak artikromitas
- Gerakan harus halus dan teratur, pengulangan gerakan diberikan dengan selang waktu (Tempo).
- Pengulangan pegangan harus dilakukan dengan halus dan posisi pengaturan tangan atau pegangan seminimal mungkin yang di perluka

2. Teknik Pelaksanaan

Sebelum memberikan latihan Forced Passive movement Pasien di berikan gambaran kepada pasien tentang apa, bagaimana, dan untuk apa latihan di berikan.

a. Persiapan Pasien
- Posisikan Pasien senyaman mungkin, dengan duduk di kursi
- Periksa pasien sadar dan cek vital sign.

b. Persiapan Terapis
- Posisi Terapis usahakan nyaman dan dapat menjangkau dengan baik terhadap gerakan yang dilakukan pada kasus ini terapis berada di belakang cervical pasien.
- Jaga kontak dengan Pasien.

c. Pelaksanaan latihan
- Mobilisasi persendian cervical (Passive movement dan pasien relax)
  Pada kasus ini adalah atlanto joint, axial joint, dan atlanto occipital joint cervical
- Statik kontraksi (kontraksi isometrik) untuk menjaga tonus otot dan menjaga kekuatan otot, dalam kasus ini dengan cara pasien di perintahkan untuk menekan frontal ke telapak tangan terapis tahan beberapa saat lalu relaks (terutama untuk otot trapezius upper).
- Periksa pasien benar-benar relax, terutama m. trapezius upper dan m. Splenius capitis.
- Fiksasi di bahu pasien, dengan tangan kiri terapis.
- Support bagian yang akan di gerakan dengan baik dalam hal ini Support (pegangan) di atas occipital, oleh tangan kanan terapis.
- Traksi atau tarikan di berikan selama gerakan untuk mengurangi Pergesekan dalam sendi dan Penguluran otot (m. upper trapezius).
- Gerakan yang di berikan yaitu Flexi cervical (Jaga agar pasien tetap relax) gerakan di lakukan sampai batas rasa nyeri. (Penderita merasa nyeri pada Lingkup gerak sendi terbatas, gerakan di hentikan).
- Penekanan di berikan pada akhir gerakan dengan tiba-tiba untuk menambah lingkup gerak sendi.
- Kecepatan gerakan, gerakan harus lambat, teratur dan terkontrol karena selama gerakan Flexi cervical m. Upper trapezius dan m. Splenius capitis harus tetap relax.
- Dosis, menurut kisner (2015) dosis terapi latihan yang di gunakan sebanyak 6 kali pengulangan, di sesuaikan dengan kondisi umum pasien, apabila kondisi umum pasien baik dapat di ulang sampai 10 kali pengulangan.

d. Setelah latihan
- Evaluasi pasien atau cek kembali keadan umum pasien.
- Berikan waktu istirahat sebelum pasien meninggalkan tempat latihan.

2. Teknik Pelaksanaan

Sebelum memberikan latihan Forced Pasive movement Pasien diberikan gambaran kepada pasien tentang apa, bagaimana, dan untuk apa latihan di berikan.

a. Persiapan Pasien
- Posisikan Pasien senyaman mungkin, dengan duduk di kursi
- Pastikan Pasien Sadar dan Cek Vital Sign.

b. Persiapan Terapis
- Posisi Terapis usahakan nyaman dan dapat menjangkau dengan baik terhadap gerakan yang dilakukan pada kasus ini terapis berada di belakang cervical Pasien.
- Jaga kontak dengan Pasien.

c. Pelaksanaan latihan
- Mobilisasi persendian cervical (Pasive movement dan Pasien relax)
  Pada kasus ini adalah atlanto joint, axial joint, dan atlanto occipital joint cervical
- Statik kontraksi (kontraksi isometrik) untuk menjaga tonus otot dan menjaga kekuatan otot, dalam kasus ini dengan cara pasien di perintahkan untuk menekan Frontal ke telapak tangan terapis tahan beberapa saat lalu relaks (terutama untuk otot trapezius upper).
- Pastikan Pasien benar-benar relax, terutama m. trapezius upper dan m. Splenius cervicis.
- Fiksasi di bahu pasien, dengan tangan kiri terapis.
- Support bagian yang akan di gerakan dengan baik dalam hal ini Support (Pegangan) di atas occipital, oleh tangan kanan terapis.
- Traksi atau tarikan di berikan selama gerakan untuk mengurangi Pergesekan dalam sendi dan Penguluran otot (m. upper trapezius).
- Gerakan yang di berikan yaitu Flexi cervical (Jaga agar Pasien tetap relax) gerakan di lakukan sampai batas rasa nyeri. (Penderita merasa nyeri Pada Lingkup Gerak Sendi terbatas, gerakan di hentikan).
- Penekanan di berikan Pada akhir gerakan dengan tiba-tiba untuk menambah Lingkup gerak sendi.
- Kecepatan gerakan, gerakan harus lambat, teratur dan terkontrol karena selama gerakan Flexi cervical m. Upper trapezius dan m. Splenius cervicis harus tetap relax.
- Dosis, menurut Fisher (2015) dosis terapi latihan yang di gunakan sebanyak 6 kali pengulangan, di sesuaikan dengan kondisi umum Pasien, apabila kondisi umum Pasien baik dapat di ulang sampai 10 kali pengulangan.

d. Setelah latihan
- Evaluasi Pasien atau cek kembali keadan umum pasien.
- Berikan waktu istirahat sebelum pasien meninggalkan tempat latihan.

E. PROGNOSIS

1. Quo ad Vitam : Baik
2. Quo ad Sanam : Baik
3. Quo ad cosmeticam : Baik
4. Quo ad Fungsionam : Baik

F. EVALUASI

1. Hasil evaluasi nyeri menggunakan VAS

Nyeri	T1	T2	T3	T4	T5	T6
Nyeri Diam	1	1	1	1	1	1
Nyeri Tekan	4	4	2	2	1	1
Nyeri Gerak	3	3	2	2	1	1

2. Hasil evaluasi dengan Palpasi

Spasme	T1	T2	T3	T4	T5	T6
-Spasme m. upper trapezius	ada spasme	ada spasme	spasme berkurang	spasme berkurang	spasme berkurang	spasme berkurang

3. Hasil evaluasi MMT kekuatan otot pada cervical

Gerakan	T1	T2	T3	T4	T5	T6
Fleksi	4	4	5	5	5	5
Extensi	5	5	5	5	5	5
L. Dextra	5	5	5	5	5	5
L. Sinistra	5	5	5	5	5	5
R. Dextra	5	5	5	5	5	5
R. Sinistra	5	5	5	5	5	5

4. Hasil Evaluasi LGS

a. LGS Aktif

T1	T2	T3	T4
S : 40° - 0° - 40°	S : 40° - 0° - 40°	S : 40° - 0° - 40°	S : 40° - 0° - 40°
F : 45° - 0° - 45°	F : 45° - 0° - 45°	F : 45° - 0° - 45°	F : 45° - 0° - 45°
R : 50° - 0° - 50°	R : 50° - 0° - 50°	R : 50° - 0° - 50°	R : 50° - 0° - 50°

b. LGS Pasif

T1	T2	T3	T4
S : 40° - 0° - 40°	S : 40° - 0° - 40°	S : 40° - 0° - 40°	S : 40° - 0° - 40°
F : 45° - 0° - 45°	F : 45° - 0° - 45°	F : 45° - 0° - 45°	F : 45° - 0° - 45°
R : 50° - 0° - 50°	R : 50° - 0° - 50°	R : 50° - 0° - 50°	R : 50° - 0° - 50°

T5	T6
S : 40° - 0° - 40°	S : 40° - 0° - 40°
F : 45° - 0° - 45°	F : 45° - 0° - 45°
R : 50° - 0° - 50°	R : 50° - 0° - 50°

5. Hard Evaluasi aktifitas fungsional (MPDI)

NO	Bagian	T1	T2	T3	T4	T5	T6
1.	Intensitas nyeri	3	3	2	2	2	1
2.	Perawatan pribadi	2	2	1	1	1	1
3.	mengangkat	2	2	1	1	1	1
4.	membaca	3	3	2	2	2	1
5.	Sakit kepala	3	3	2	2	2	1
6.	konsentrasi	2	2	1	1	1	1
7.	kerja	2	2	1	1	1	1
8.	menyetir	-	-	-	-	-	-
9.	tidur	1	1	1	1	1	1
10.	Rekreasi	1	1	1	1	1	1
11.	Jumlah.	19	19	12	12	12	9
12.	Presentase	38%	38%	24%	24%	24%	18%

T1 = 19 : 50 x 100% = 38%

T2 = 19 : 50 x 100% = 38%

T3 = 12 : 50 x 100% = 24%

T4 = 12 : 50 x 100% = 24%

T5 = 12 : 50 x 100% = 24%

T6 = 9 : 50 x 100% = 18%

G. HASIL TERAPI AKHIR

Setelah di lakukan 6x terapi pada pasien atas nama Ibu. manisah dengan diagnosa medis CRS dengan modalitas IR dan Terapi latihan.

1. Terdapat penurunan nyeri tekan dan gerak.
2. Terdapat penurunan spasme otot m. upper trapezius
3. Peningkatan LGS cervical dan kemampuan aktivitas Fungsional.

H. CATATAN PEMBIMBING PRAKTEK

_____, _____ 20

PEMBIMBING PRAKTEK

DWI ARWITA SURYA A Md.Fis
FISIOTERAPIS

(_____)

NIP

Lampiran 6 : Dokumentasi kegiatan

Penatalaksanaan *Infra Red*

Penatalaksanaan *Streching*

Penatalaksanaan *Hold Relax*

Penatalaksanaan *Forced Passive*

Lampiran 7 : Lembar Konsultasi Bimbingan Tugas Akhir

UNIVERSITAS WIDYA HUSADA SEMARANG	FORMULIR	No Dokumen:	
		No Revisi :	
	BIMBINGAN LAPORAN AKHIR STUDI	Tgl Berlaku:	
		Halaman :	

NAMA MAHASISWA	: Muhamad Dimas Akbar Nugraha
NIM	: 1903057
JUDUL KTI	: Penatalaksanaan Fisioterapi Pada *Cervical Root Syndrome* Dengan *Infra Red* dan Terapi Latihan
NAMA PEMBIMBING	: Suci Amanati, SST., M. Kes

NO	TANGGAL	TOPIK KONSULTASI	TANDA TANGAN PEMBIMBING
1.	10 Februari 2022	Konsultasi Judul KTI	
2.	12 Februari 2022	Revisi judul KTI	
3.	22 April 2022	Konsultasi KTI Bab 1-5	
4.	24 April 2022	Hasil Revisi Pertama Bab 1-5	
5.	24 April 2022	Konsultasi KTI Bab 1-5	
6.	26 April 2022	Hasil revisi kedua Bab 1-5	
7.	26 April 2022	Konsultasi KTI Bab 1-5	
8.	28 April 2022	Hasil revisi Bab 1-5	
9.	28 April 2022	Konsultasi ketiga 1-5	
10.	28 April 2022	ACC	

Curriculum Vitae

DATA PRIBADI

Nama	: Muhamad Dimas Akbar Nugraha
Temapt/Tanggal Lahir	: Juni 09 , 2001
Agama	: Islam
Alamat	: Jl. Suryo kusumo Desa. Jepang Rt 06 Rw 10 Kec. Mejobo , Kabupaten Kudus Jawa Tengah
Email	: camatdimas@gmail.com

RIWAYAT PENDIDIKAN

2019-Sekarang	: Universitas Widya Husada Semarang
2016 – 2019	: SMA Negeri 1 Mejobo Kudus
2013 – 2016	: SMP Negeri 1 Mejobo Kudus
2007 – 2013	: MI NU Matholiul Falah

RIWAYAT PRAKTEK KERJA LAPANGAN

Rumah sakit Kajen Pekalongan

Klinik Talitakum Semarang