



UWHS

**TEKNIK PEMERIKSAAN RADIOGRAFI *CLAVICULA* PADA
KASUS DISLOKASI *STERNOCLAVICULA JOINT* DI
INSTALASI RADIOLOGI RSUD DR. MOEWARDI
SURAKARTA**

**Diajukan sebagai syarat untuk mendapatkan gelar
Ahli Madya Kesehatan**

**MARIA EUGENIA SENYUL
NIM : 2201053**

**PROGRAM STUDI RADIOLOGI PROGRAM DIPLOMA TIGA
UNIVERSITAS WIDYA HUSADA SEMARANG
JUNI, 2025**

PERSETUJUAN SIAP UJIAN KARYA TULIS ILMIAH

Judul : Teknik Pemeriksaan Radiografi *Clavicula*
pada Kasus Dislokasi *Sternoclavicular Joint*
di Instalasi Radiologi RSUD Dr. Moewardi
Surakarta

Nama Mahasiswa : Maria Eugenia Senyul

Nim : 2201053

Telah diperiksa dan disetujui sebagai Karya Tulis Ilmiah
Pada 22 Mei 2025

Menyetujui

Pembimbing



(Siti Rosidah, S.ST., M.K.M)

NIP : 198210162007012059

HALAMAN PENGESAHAN



Judul : Teknik Pemeriksaan Radiografi *Clavicula* pada Kasus
Dislokasi *Sternoclavicular Joint* Di Instalasi Radiologi
RSUD Dr. Moewardi Surakarta

Nama Mahasiswa : Maria Eugenia Senyul

Nim : 2201053

Telah dipertahankan didepan tim penguji
Pada 03 Juni 2025


Menyetujui

1. Ketua Penguji : Nanik Suraningsih, SST.,M.Kes 
2. Anggota Penguji : Trisna Budiwati, S.Si., M.Si 

Mengetahui

Rektor
Universitas Widya Husada Semarang




(Prof. Dr. Chandrasa Soekardi, DEA)
NUPTK : 78367356361300062

Ketua
Program Studi Radiologi Program
Diploma Tiga



(Nanik Suraningsih, SST.,M.Kes)
NUPTK : 7543756657230133

PERNYATAAN KEASLIAN PENELITIAN

Saya yang bertanda tangan dibawah ini :

Nama : Maria Eugenia Senyul

Tempat Tanggal Lahir : Paka, 21 Mei 2004

Nim : 2201053

Program Studi : Program Studi Radiologi Program Diploma Tiga

Dengan ini menyatakan dengan sebenar-benarnya bahwa :

1. Karya Tulis Ilmiah ini dengan judul “ Teknik Pemeriksaan Radiografi *Clavicula* pada Kasus Dislokasi *Sternoclavicular Joint* Di Instalasi Radiologi RSUD Dr. Moewardi Surakarta” adalah hasil karya saya, dan didalam naskah ini tidak terdapat Karya Tulis Ilmiah yang pernah diajukan oleh orang lain untuk mendapatkan gelar akademik di suatu Perguruan Tinggi dan tidak terdapat karya atau pendapat yang pernah ditulis atau diterbitkan oleh orang lain baik sebagian atau keseluruhan, kecuali secara tertulis dikutip dalam naskah ini dan diterbitkan dalam sumber kutipan atau daftar pustaka.
2. Apabila ternyata dalam naskah Karya Tulis Ilmiah ini dapat dibuktikan terdapat gelar unsur-unsur plagiat, saya bersedia laporan tugas akhir ini digugurkan dan gelar akademik yang telah saya peroleh dibatalkan, serta proses dengan ketentuan hukum yang berlaku.
3. Karya tulis ini dapat dijadikan sumber pustaka yang merupakan hak bebas *royalty* non eksklusif.

Demikian pernyataan ini saya buat dengan sebenar-benarnya untuk dipergunakan sebagaimana mestinya.

Semarang 03 Juni 2025



Maria Eugenia Senyul

DAFTAR RIWAYAT HDUP



Nama : Maria Eugenia Senyul
Tempat/tanggal Lahir : Paka, 21 Mei 2004
Jenis Kelamin : Perempuan
Agama : Katolik
Kebangsaan : Indonesia
Alamat : Doma, Desa Golo Ndele, Kec Kota Komba, Kab.
Manggarai Timur, Prov. Nusa Tenggara Timur
Status : Belum Menikah
No. HP/WA : 081228347794
Email : mariaeugeniasenyul@gmail.com
Riwayat Pendidikan :

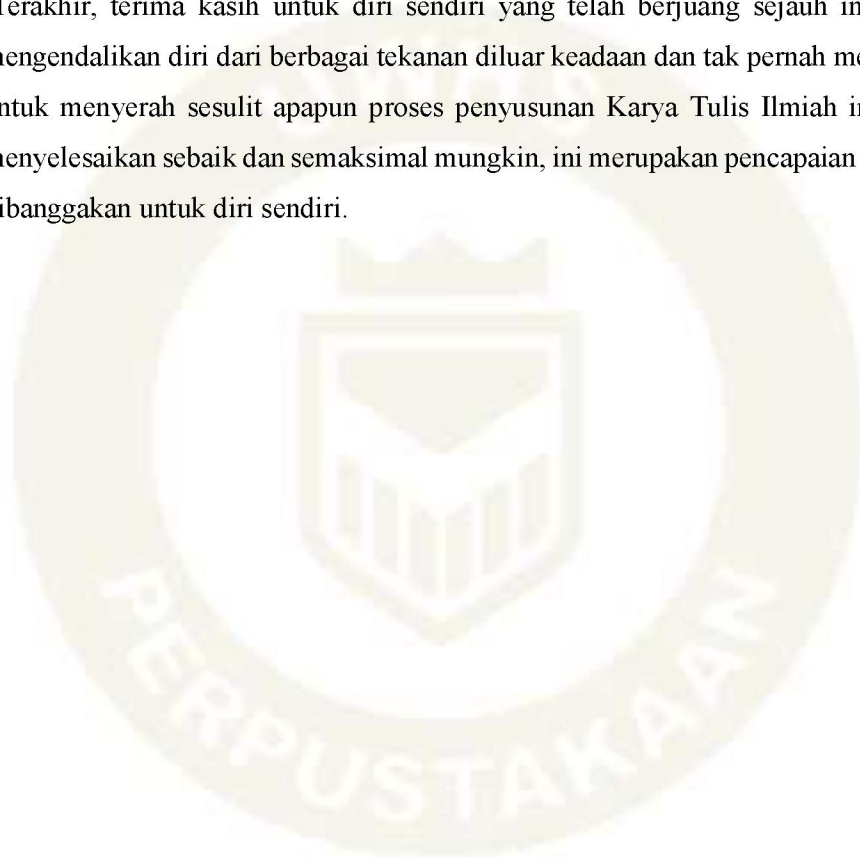
| No | Riwayat Pendidikan | Tahun Masuk-Tahun Lulus |
|----|-------------------------------------|-------------------------|
| 1. | SDI Roket Parang | 2010 - 2016 |
| 2. | SMP Katolik St. Stanislaus Borong | 2016 - 2019 |
| 3. | SMA Swasta Katolik Pancasila Borong | 2019 - 2022 |
| 4. | Universitas Widya Husada Semarang | 2022 - 2025 |

HALAMAN PERSEMBAHAN

Puji dan Syukur ke Hadirat Tuhan Yang Maha Esa, atas segala rahmat dan berkat yang terus melimpah dari-Nya, sehingga penulis dapat menyusun dan menyelesaikan Karya Tulis Ilmiah yang berjudul “Teknik Pemeriksaan Radiografi *Clavicula* pada Kasus Dislokasi *Sternoclavicular Joint* di Instalasi Radiologi RSUD Dr. Moewardi Surakarta” penulis persembahkan Karya Tulis Ilmiah ini untuk :

1. Tuhan Yesus Kristus dan Bunda Maria yang selalu setia menuntun dan memberikan penulis kekuatan dalam proses yang penulis jalankan. Atas karunia serta kemudahan yang Engkau curahkan kepada penulis dalam menyelesaikan Karya Tulis Ilmiah ini.
2. Kedua orang tua tercinta Bapak Vinsensius Canciardi dan Mama Yuliana Ndiu yang telah memberikan kepercayaan kepada penulis untuk melanjutkan Pendidikan ketahap ini, yang mengorbankan segalanya untuk penulis, selalu memberikan dukungan dan semangat, mengajari untuk selalu bersabar disetiap proses yang dilalui, serta tiada hentinya selalu mendoakan yang terbaik untuk penulis di setiap langkah.
3. Adik terkasih Geronsius Senyul serta semua keluarga besar yang tidak disebutkan satu-persatu oleh penulis yang telah mendorong dan mendukung penulis dengan caranya masing-masing dalam penyusunan Karya Tulis Ilmiah ini.
4. Pembimbing Karya Tulis Ilmiah ini, Ibu Siti Rosidah, S.ST., M.K.M yang selalu sabar dan bersedia meluangkan waktunya untuk membimbing dan memberikan arahan yang terbaik untuk penulis sehingga penulis dapat menyelesaikan Karya Tulis Ilmiah ini dengan baik.
5. Seluruh dosen Program Studi Radiologi Program Diploma Tiga Universitas Widya Husada Semarang, terima kasih untuk semua ilmu dan bimbingan selama penulis menempuh pendidikan di tempat ini.
6. Sahabat-sahabat penulis yang jauh Rahmadini, Diani Saka, Ludia Mbumbun, Alm. Ulrich Lalung juga yang bersama di Semarang Rolly Nenomnanu, Nona Elvin, Eva Bani, Nining Neta, Yessi Wetandoa, Asti Fanggidae, Eva Lewakabesy, Tiara Engo, Alda Pingga dan Kak Ica Wake yang sudah membantu, menghibur, saling support, menjadi tempat berkeluh kesah dan pendengar yang baik untuk penulis dari awal hingga saat ini.
7. RSUD Dr. Moewardi Surakarta yang berkenan dijadikan sebagai tempat penelitian dan pengambilan data dalam penyusunan Karya Tulis Ilmiah.

8. Rumah Sakit yang pernah menjadi tempat Praktik Klinik, yaitu RSUD Dr. Soewondo Kendal, RSAL Dr. Ramelan Surabaya, RS Panti Rapih Yogyakarta dan RSUD Dr. Moewardi Surakarta.
9. Teman-teman Radiologi Angkatan 2022 baik kelas A maupun kelas B yang memberikan Kesan baik selama menempuh Pendidikan di Universitas Widya Husada Semarang.
10. Semua pihak yang telah membantu menyelesaikan Karya Tulis Ilmiah ini baik secara langsung maupun tidak langsung.
11. Terakhir, terima kasih untuk diri sendiri yang telah berjuang sejauh ini. Mampu mengendalikan diri dari berbagai tekanan diluar keadaan dan tak pernah memutuskan untuk menyerah sesulit apapun proses penyusunan Karya Tulis Ilmiah ini, dengan menyelesaikan sebaik dan semaksimal mungkin, ini merupakan pencapaian yang patut dibanggakan untuk diri sendiri.



MOTTO

“Karena masa depan sungguh ada, dan harapanmu tidak akan hilang”
(Amsal 23:18)

Mimpi itu gratis, pilihlah yang paling mahal
Raim Laode



KATA PENGANTAR

Puji Syukur ke Hadirat Tuhan Yang Maha Esa, atas segala rahmat dan berkat yang terus melimpah dari-Nya, sehingga penulis dapat menyelesaikan Karya Tulis Ilmiah ini dengan judul “Teknik Pemeriksaan Radiografi *Clavicula* pada Kasus Dislokasi *Sternoclavicular Joint* di Instalasi Radiologi RSUD Dr. Moewardi Surakarta”.

Karya Tulis Ilmiah ini disusun untuk memenuhi mata kuliah Tugas Akhir. Dalam penyusunan Karya Tulis Ilmiah ini penulis telah banyak mendapatkan bantuan, bimbingan dan dukungan dari berbagai pihak. Oleh karena itu, pada kesempatan ini penulis menyampaikan terimakasih kepada yang terhormat :

1. Prof. Dr. Chandrasa Soekardi, DEA., selaku Rektor Universitas Widya Husada Semarang.
2. Ibu Nanik Suraningsih S.ST., M.Kes., selaku Ketua Program Studi Radiologi Program Diploma Tiga Universitas Widya Husada Semarang.
3. Ibu Siti Rosidah, S.ST., M.K.M., selaku Dosen Pembimbing Akademik dan Dosen Pembimbing dalam penulisan dan penyusunan Karya Tulis Ilmiah.
4. Bapak/Ibu dosen pengajar dan staf Program Studi Radiologi Program Diploma Tiga Universitas Widya Husada Semarang.
5. Kedua orang tua, adik serta keluarga besar yang senantiasa memberi dukungan baik spiritual maupun material.
6. Teman-teman Program Studi Radiologi Program Diploma Tiga Universitas Widya Husada Semarang.
7. Nama-nama yang tidak dapat disebutkan satu-persatu, terimakasih atas setiap dukungan doa yang tidak pernah hentinya, tanpa penulis ketahui.

Semoga Tuhan Yang Maha Esa memberikan rahmat-Nya kepada semua pihak yang telah membantu dalam menyelesaikan Karya Tulis Ilmiah ini.

Penulis menyadari Karya Tulis Ilmiah ini masih banyak kekurangan dan jauh dari kata sempurna. Oleh karena itu, penulis mengharapkan kritik dan saran yang membangun dari semua pihak demi kesempurnaan Karya Tulis Ilmiah ini. Penulis berharap semoga Karya Tulis Ilmiah ini dapat bermanfaat bagi penulis pada khususnya dan semua pihak yang telah membaca pada umumnya.

Semarang 03 Juni 2025



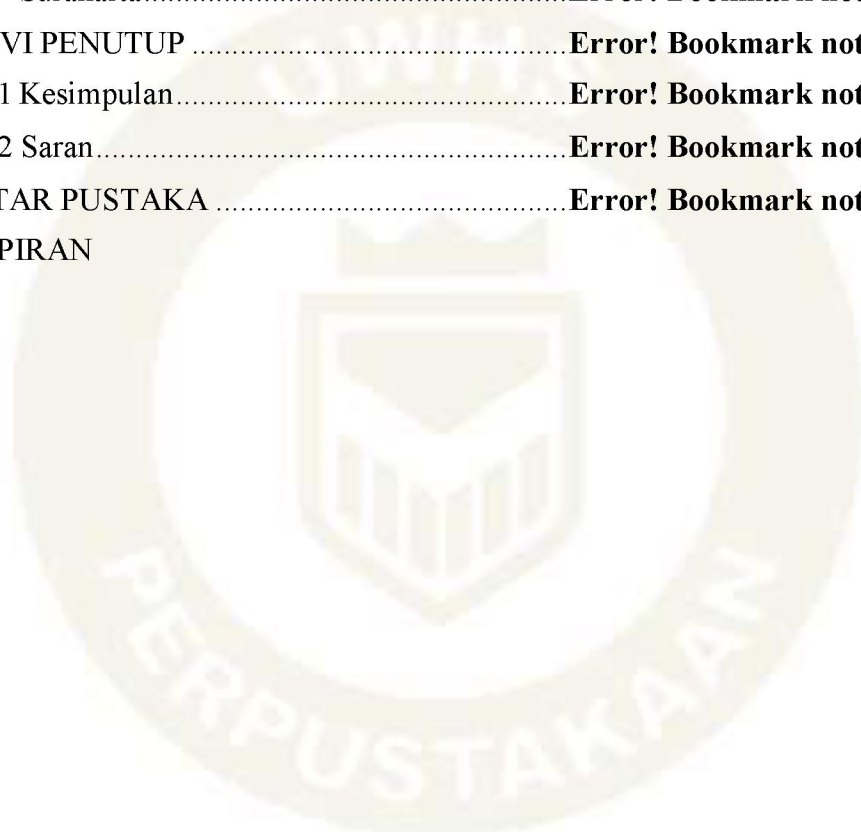
Maria Eugenia Senyul



DAFTAR ISI

| | |
|--|-------------------------------------|
| HALAMAN JUDUL..... | i |
| PERSETUJUAN SIAP UJIAN KARYA TULIS ILMIAH..... | ii |
| HALAMAN PENGESAHAN..... | iii |
| PERNYATAAN KEASLIAN PENELITIAN..... | iv |
| DAFTAR RIWAYAT HDUP..... | v |
| HALAMAN PERSEMBAHAN..... | vi |
| MOTTO..... | viii |
| KATA PENGANTAR..... | ix |
| DAFTAR ISI..... | xi |
| DAFTAR TABEL..... | xiii |
| DAFTAR GAMBAR..... | xiv |
| DAFTAR LAMPIRAN..... | xv |
| DAFTAR ISTILAH..... | xvii |
| ABSTRAK..... | 19 |
| BAB I PENDAHULUAN..... | Error! Bookmark not defined. |
| 1.1 Latar Belakang..... | Error! Bookmark not defined. |
| 1.2 Rumusan Masalah..... | Error! Bookmark not defined. |
| 1.3 Tujuan Penelitian..... | Error! Bookmark not defined. |
| 1.4 Manfaat Penelitian..... | Error! Bookmark not defined. |
| 1.5 Keaslian Penelitian..... | Error! Bookmark not defined. |
| BAB II TINJAUAN PUSTAKA..... | Error! Bookmark not defined. |
| 2.1 Dasar Teori..... | Error! Bookmark not defined. |
| 2.2 Kerangka Teori..... | Error! Bookmark not defined. |
| 2.3 Pertanyaan Penelitian..... | Error! Bookmark not defined. |
| BAB III METODOLOGI PENELITIAN..... | Error! Bookmark not defined. |
| 3.1 Jenis Penelitian..... | Error! Bookmark not defined. |
| 3.2 Lokasi dan Waktu Penelitian..... | Error! Bookmark not defined. |
| 3.3 Subyek dan Obyek Penelitian..... | Error! Bookmark not defined. |
| 3.4 Instrumen Penelitian..... | Error! Bookmark not defined. |
| 3.5 Pengumpulan Data..... | Error! Bookmark not defined. |
| 3.6 Pengolahan Data dan Analisis Data..... | Error! Bookmark not defined. |
| BAB IV HASIL PENELITIAN..... | Error! Bookmark not defined. |

| | |
|--|-------------------------------------|
| 4.1 Gambaran Secara Umum Lokasi Penelitian | Error! Bookmark not defined. |
| 4.2 Hasil Penelitian | Error! Bookmark not defined. |
| BAB V PEMBAHASAN | Error! Bookmark not defined. |
| 5.1 Teknik Pemeriksaan Radiografi <i>Clavicula</i> pada Kasus Dislokasi <i>Sternoclavicular Joint</i> di Instalasi Radiologi RSUD Dr. Moewardi Surakarta | Error! Bookmark not defined. |
| 5.2 Alasan Dilakukan Penambahan Proyeksi <i>Serendipity View</i> dalam Pemeriksaan Radiografi <i>Clavicula</i> pada Kasus Dislokasi <i>Sternoclavicular Joint</i> di Instalasi Radiologi RSUD Dr. Moewardi Surakarta | Error! Bookmark not defined. |
| BAB VI PENUTUP | Error! Bookmark not defined. |
| 6.1 Kesimpulan | Error! Bookmark not defined. |
| 6.2 Saran | Error! Bookmark not defined. |
| DAFTAR PUSTAKA | Error! Bookmark not defined. |
| LAMPIRAN | |



DAFTAR TABEL

Tabel 1.1 Penelitian dan jurnal yang terkait dengan Teknik Pemeriksaan Radiografi *Clavicula* Pada Kasus Dislokasi *Sternoclavicular Joint* di Instalasi Radiologi RSUD Dr. Moewardi Surakarta.....

Error! Bookmark not defined.

Tabel 4.1 Modalitas penunjang diagnosa di Instalasi Radiologi RSUD Dr. Moewardi Surakarta..... 27



DAFTAR GAMBAR

| | | |
|-------------|---|----|
| Gambar 2.1 | Anatomi <i>Clavicula</i> (Lampignano and Kendrick, 2018)..... | 7 |
| Gambar 2.2 | Proyeksi AP (Rollins, Long and Smith, 2023)..... | 9 |
| Gambar 2.3 | Radiograf AP (Rollins, Long and Smith, 2023)..... | 10 |
| Gambar 2.4 | Proyeksi AP <i>Axial</i> Posisi Berdiri (Rollins, Long and Smith, 2023)..... | 11 |
| Gambar 2.5 | Proyeksi AP <i>Axial</i> Posisi <i>Lordotic</i> (Rollins, Long and Smith, 2023)..... | 11 |
| Gambar 2.6 | Proyeksi AP <i>Axial</i> Posisi <i>Supine</i> (Rollins, Long and Smith, 2023)..... | 12 |
| Gambar 2.7 | Radiograf AP <i>Axial</i> Posisi <i>Supine</i> (Rollins, Long and Smith, 2023)..... | 12 |
| Gambar 2.8 | Proyeksi PA (Rollins, Long and Smith, 2023)..... | 13 |
| Gambar 2.9 | Radiograf PA (Rollins, Long and Smith, 2023)..... | 14 |
| Gambar 2.10 | Proyeksi PA <i>Axial</i> (Rollins, Long and Smith, 2023)..... | 14 |
| Gambar 2.11 | Radiograf PA <i>Axial</i> (Rollins, Long and Smith, 2023)..... | 15 |
| Gambar 2.12 | Proyeksi <i>Hobbs View</i> (Egol, Koval and Zuckerman, 2015).... | 16 |
| Gambar 2.13 | Radiograf <i>Hobbs View</i> (Egol, Koval and Zuckerman, 2015)... | 16 |
| Gambar 2.14 | Proyeksi <i>Serendipity View</i> (Egol, Koval and Zuckerman, 2015)..... | 17 |
| Gambar 2.15 | Radiograf <i>Serendipity View</i> (Egol, Koval and Zuckerman, 2015)..... | 17 |
| Gambar 4.1 | Struktur Organisasi (Instalasi Radiologi RSUD Dr. Moewardi Surakarta, 2025)..... | 28 |
| Gambar 4.2 | Pesawat Sinar-X (Instalasi Radiologi RSUD Dr. Moewardi Surakarta, 2025)..... | 31 |
| Gambar 4.3 | Detektor 35 x 43 cm sebagai image receptor (Instalasi Radiologi RSUD Dr. Moewardi Surakarta, 2025)..... | 31 |
| Gambar 4.4 | Computer DR (Instalasi Radiologi RSUD Dr. Moewardi Surakarta, 2025)..... | 32 |
| Gambar 4.5 | Proyeksi AP <i>Axial</i> (Instalasi Radiologi RSUD Dr. Moewardi Surakarta, 2024)..... | 33 |
| Gambar 4.6 | Hasil Radiograf AP <i>Axial</i> (Instalasi Radiologi RSUD Dr. Moewardi Surakarta, 2024)..... | 33 |
| Gambar 4.7 | Proyeksi <i>Serendipity View</i> (Instalasi Radiologi RSUD Dr. Moewardi Surakarta, 2024)..... | 34 |
| Gambar 4.8 | Hasil Radiograf <i>Serendipity View</i> (Instalasi Radiologi RSUD Dr. Moewardi Surakarta, 2024)..... | 34 |

DAFTAR LAMPIRAN

| | |
|-------------|---|
| Lampiran 1 | Pedoman Observasi |
| Lampiran 2 | Pedoman Wawancara dengan Radiografer |
| Lampiran 3 | Pedoman Wawancara dengan Dokter Spesialis Radiologi |
| Lampiran 4 | Pedoman Wawancara dengan Dokter Pengirim |
| Lampiran 5 | Pedoman Dokumentasi |
| Lampiran 6 | Hasil Observasi |
| Lampiran 7 | Transkrip Wawancara dengan Radiografer (R1) |
| Lampiran 8 | Transkrip Wawancara dengan Radiografer (R2) |
| Lampiran 9 | Transkrip Wawancara dengan Radiografer (R3) |
| Lampiran 10 | Transkrip Wawancara dengan Dokter Spesialis Radiologi |
| Lampiran 11 | Transkrip Wawancara dengan Dokter Pengirim |
| Lampiran 12 | Grafik Koding Terbuka |
| Lampiran 13 | Tabel Kategori Hasil Wawancara Radiografer |
| Lampiran 14 | Tabel Kategori Hasil Wawancara Dokter Spesialis Radiologi |
| Lampiran 15 | Tabel Kategori Hasil Wawancara Dokter Pengirim |
| Lampiran 16 | Hasil Dokumentasi |
| Lampiran 17 | Surat Pernyataan Kesediaan Menjadi Responden 1 |
| Lampiran 18 | Surat Pernyataan Kesediaan Menjadi Responden 2 |
| Lampiran 19 | Surat Pernyataan Kesediaan Menjadi Responden 3 |
| Lampiran 20 | Surat Pernyataan Kesediaan Menjadi Responden 4 |
| Lampiran 21 | Surat Pernyataan Kesediaan Menjadi Responden 5 |
| Lampiran 22 | Surat Pernyataan Pengambilan Data |
| Lampiran 23 | Surat Keterangan Telah Melakukan Wawancara 1 |
| Lampiran 24 | Surat Keterangan Telah Melakukan Wawancara 2 |
| Lampiran 25 | Surat Keterangan Telah Melakukan Wawancara 3 |
| Lampiran 26 | Surat Keterangan Telah Melakukan Wawancara 4 |
| Lampiran 27 | Surat Keterangan Telah Melakukan Wawancara 5 |
| Lampiran 28 | Surat Persetujuan Clinical Instructure |
| Lampiran 29 | Surat Permohonan Pengambilan Data |
| Lampiran 30 | <i>Ethical Clearance</i> RSUD Dr. Moewardi Surakarta |

- Lampiran 31 Surat Izin Penelitian dan Pengambilan Data
Lampiran 32 Lembar Permintaan Foto
Lampiran 33 SPO (Standar Prosedur Operasional) Pemeriksaan *Clavicula*
Lampiran 34 Jadwal Tentatif
Lampiran 35 Formulir Bimbingan Tugas Akhir



DAFTAR ISTILAH

| | |
|------------------------------|--|
| <i>Acromion</i> | : Bagian dari tulang belikat yang membentuk tonjolan dibagian atas dan luar bahu |
| <i>Antero-posterior (AP)</i> | : Posisi dari depan ke belakang |
| <i>AP Axial</i> | : Menunjukkan arah sinar dari depan ke belakang dengan dilakukan penyudutan |
| <i>Bucky Table</i> | : Perangkat dalam system sinar-X yang berfungsi untuk menahan kaset sinar-X atau detector digital pada posisi vertikal |
| <i>Chepalad</i> | : Menuju ke arah kepala |
| <i>Clavicula</i> | : Istilah anatomi untuk tulang Selangka |
| Diagnosa | : Penentuan jenis penyakit dengan cara memeriksa gejala-gejalanya |
| <i>Digital Radiografi</i> | : Bentuk radiografi yang menggunakan pelat peka sinar-X untuk menangkap data secara langsung selama pemeriksaan pasien, dan segera mentransfernya ke sistem computer tanpa menggunakan kaset perantara |
| Dislokasi | : perubahan atau pergeseran sendi |
| Distal | : Terjauh dari sumbu tengah tubuh |
| Ekstremitas | : Anggota gerak |
| <i>Erect</i> | : Posisi berdiri tegak |
| Fleksi | : Gerakan bersama yang menyebabkan sudut antara dua anggota badan menurun dengan posisi batang leher membungkuk ke depan |
| <i>Focus Film Distance</i> | : Jarak antara fokus sinar-X dengan film |
| Fraktur | : Keretakan atau keadaan patah |
| <i>Image Receptor</i> | : Perangkat yang menangkap berkas sinar-X yang telah menembus tubuh pasien dan mengubahnya menjadi gambar yang terlihat |

| | |
|-------------------------------|---|
| <i>Jugular notch</i> | : Lekukan besar dan terlihat yang terletak di bagian tengah atas dada, tepat di atas tulang dada dan diantara kedua tulang selangka |
| Kolimasi | : Proses perubahan berkas cahaya (sinar) yang berpenyiar menjadi berkas sejajar |
| Ligament | : Jaringan ikat yang kuat yang mengikat tulang pada persendian |
| <i>Postero-Anterior</i> | : Posisi pasien saat pemeriksaan radiografi, dimana sinar-X diarahkan dari belakang ke depan |
| Proksimal | : Terletak di dekat garis tengah badan |
| <i>Serendipity view</i> | : Istilah yang digunakan dalam konteks radiografi, khususnya untuk pemeriksaan sendi <i>sternoclavicular</i> |
| <i>Sternoclavicular Joint</i> | : Sendi yang menghubungkan antara tulang dada dengan tulang selangka |
| Superposisi | : Tumpang tindih antara struktur anatomis |
| <i>Supine</i> | : Posisi tubuh yang berarti telentang atau berbaring dengan wajah menghadap ke atas |

ABSTRAK

Maria Eugenia Senyul

“Teknik Pemeriksaan Radiografi *Clavicula* pada Kasus Dislokasi *Sternoclavicular Joint* di Instalasi Radiologi RSUD Dr. Moewardi Surakarta”

Jumlah lampiran depan 14, Halaman 49, Gambar 21. Tabel 1, Lampiran akhir 34

Latar Belakang : Pemeriksaan radiografi *clavicula* pada kasus dislokasi *sternoclavicular joint* dapat menggunakan beberapa teknik, seperti proyeksi AP, AP Axial, PA, PA Axial (Rollins, Long and Smith, 2023). Selain itu, proyeksi *Hobbs View* dan *Serendipity View* juga sering digunakan untuk lebih memperjelas visualisasi pada *sternoclavicular joint* (Egol, Koval and Zuckerman, 2015). Di Instalasi Radiologi RSUD Dr. Moewardi Surakarta pemeriksaan *clavicula* pada kasus dislokasi *sternoclavicular joint* menggunakan proyeksi AP Axial dan penambahan proyeksi *Serendipity View*. Penelitian ini bertujuan untuk mengetahui teknik pemeriksaan radiografi *clavicula* serta alasan penambahan proyeksi *Serendipity View*.

Metode Penelitian : Penelitian ini menggunakan pendekatan kualitatif deskriptif dengan pendekatan studi kasus pada bulan Maret 2025. Subjek terdiri dari 3 radiografer, 1 dokter spesialis radiologi, dan 1 dokter pengirim. Objek penelitian adalah pemeriksaan radiografi *clavicula* pada kasus dislokasi *sternoclavicular joint* di Instalasi Radiologi RSUD Dr. Moewardi Surakarta. Data diperoleh melalui observasi, wawancara, dan dokumentasi lalu dianalisis dengan reduksi dan penyajian data serta penarikan kesimpulan.

Hasil Penelitian : Pemeriksaan radiografi *clavicula* pada kasus dislokasi *sternoclavicular joint* di Instalasi Radiologi RSUD Dr. Moewardi Surakarta menggunakan proyeksi AP Axial dan *Serendipity View*. AP Axial dilakukan dengan pasien berbaring telentang, *clavicula* diposisikan di pertengahan *image receptor*, FFD 100 cm, sinar disudutkan 25° *cephalad* dengan titik bidik di pertengahan *clavicula*. Proyeksi *Serendipity View* dilakukan dengan posisi serupa, namun arah sinar disudutkan 40° *cephalad*. Penambahan proyeksi *Serendipity View* dilakukan untuk memperjelas visualisasi *sternoclavicular joint*, mengurangi superposisi antara tulang *clavicula* dan *costae*, serta menyesuaikan dengan permintaan dokter pengirim.

Kesimpulan : Teknik pemeriksaan radiografi *clavicula* pada kasus dislokasi *sternoclavicular joint* di Instalasi Radiologi RSUD Dr. Moewardi Surakarta menggunakan proyeksi AP Axial dan *Serendipity View*. Penambahan proyeksi *Serendipity View* mampu memvisualisasikan *sternoclavicular joint* lebih jelas tanpa superposisi tulang-tulang di area dada yaitu *clavicula* dan *costae*, terutama pada dislokasi ringan yang sulit terlihat pada proyeksi standar.

Kata Kunci : *Clavicula*, dislokasi *sternoclavicular joint*, *serendipity view*

Referensi : 7 buku dan 7 jurnal (2015-2025)