

# BAB I

## PENDAHULUAN

### 1.1 Latar Belakang

Sistem pencernaan, atau yang sering disebut sebagai sistem *gastrointestinal*, adalah rangkaian organ dalam tubuh manusia yang bertugas untuk mencerna makanan baik secara mekanis maupun kimiawi, menyerap nutrisi ke dalam aliran darah, serta mengeluarkan sisa makanan yang tidak dapat dicerna. Sistem ini meliputi saluran pencernaan serta beberapa organ tambahan yang berperan mendukungnya. Saluran pencernaan terdiri dari usus kecil, usus besar, dan anus, sementara organ tambahan yang terlibat dalam pencernaan meliputi limpa, pankreas, hati, dan kantung empedu. Usus besar, atau *colon*, terdiri dari *appendix*, *cecum*, *colon ascending*, *flexura hepatica*, *colon transverse*, *flexura lienalis*, *colon descending*, *colon sigmoid*, rektum, dan anus. *Flexura hepatica* terletak di kanan atas perut dan berhubungan dengan hati, sementara *flexura lienalis* terletak di kiri atas perut dan berhubungan dengan limpa (Lampignano & Kendrick, 2018).

*Colon* adalah organ yang merupakan bagian dari sistem pencernaan manusia, yang juga dikenal sebagai saluran pencernaan. *Colon* terdiri dari beberapa bagian, antara lain *caecum*, *appendix* (usus buntu), *colon ascending*, *colon transverse*, *colon descending*, *colon sigmoid*, rektum, dan anus. Berbagai kelainan yang dapat ditemukan pada *colon* meliputi *invaginasi*, *divertikulosis*, *kolitis*, polip, kanker *annular*, *volvulus*, *volvulus caecal*, *atresia*, penyakit *Hirschsprung (megacolon kongenital)*, dan *kolitis ulseratif* (Handayani, 2021). Menurut Lampignano & Kendrick (2018), indikasi pada pemeriksaan *colon in loop* antara lain gastritis, colitis, obstruksi, invaginasi, dan tumor atau massa.

Tumor adalah kumpulan sel yang tumbuh di satu bagian tubuh tanpa menyerang jaringan sekitarnya. Tumor usus besar disebabkan oleh faktor internal dan eksternal. Faktor internal berasal dari mutasi genetik dalam sel, sementara faktor eksternal dipengaruhi oleh pola makan yang tidak sehat.

Sekitar 5-10% kasus tumor usus besar disebabkan oleh faktor internal, sementara 90-95% kasusnya terkait dengan gaya hidup modern, di mana kurangnya serat, senyawa bioaktif, dan konsumsi makanan hewani berperan besar dalam pembentukan tumor akibat pola makan yang tidak tepat (Widiyanto, 2022).

*Colon in loop* adalah teknik pemeriksaan radiologi yang dilakukan dengan cara menyuntikkan kontras secara retrograde (dari anus) (Long et al., 2016). Tujuan dari pemeriksaan ini adalah untuk memeriksa seluruh bagian *colon*. Kontras yang digunakan dalam pemeriksaan *colon in loop* adalah kontras positif yang merupakan bagian dari sistem pencernaan. Sistem pencernaan sendiri dimulai dari mulut hingga anus. Organ-organ dalam sistem pencernaan meliputi rongga mulut, esofagus, lambung, usus halus, *colon*, rektum, dan anus. Beberapa indikasi pemeriksaan *colon in loop* antara lain *carcinoma*, polip, penyakit *Hirschsprung*, dan *colitis* (Darmawan & Soelistijaningsih, 2024).

Terdapat dua metode pemasukan media kontras pada pemeriksaan *colon in loop*, yaitu kontras tunggal dan kontras ganda. Metode kontras tunggal hanya menggunakan media kontras positif (Lampignano & Kendrick, 2018). Kontras ganda terdiri dari dua jenis: satu tingkat dan dua tingkat. Pada kontras ganda satu tingkat, *colon* diisi dengan media kontras positif sebagian, lalu udara dimasukkan untuk melapisi *colon*. Pada kontras ganda dua tingkat, *colon* diisi dengan media kontras positif, pasien buang air besar, dan udara dipompa ke dalam *colon* (1800-2000 ml). Setelah itu, foto diambil dengan pengisian penuh, dan kontras negatif dimasukkan untuk mengisi *appendix*, diikuti dengan foto Antero-posterior (Long et al., 2016).

Menurut Long et al., (2016), dalam pemeriksaan *colon in loop* proyeksi-proyeksi yang digunakan meliputi proyeksi *Antero-Posterior* (AP), untuk menunjukkan seluruh usus besar dengan pasien *supine* (telentang). Proyeksi *Postero-Anterior* (PA), untuk menunjukkan seluruh usus besar dengan pasien dalam posisi *prone* (tengkurap). Proyeksi *Right Posterior Oblik* (RPO), untuk menunjukkan *fleksura kolik* kiri dan *colon Descending*. Proyeksi *Right Anterior Oblik* (RAO), untuk menunjukkan *fleksura kolik* kanan, bagian *colon*

*ascending*, dan bagian *sigmoid colon*. Proyeksi *Left Posterior Oblik (LPO)*, untuk menunjukkan fleksura kolik kanan dan bagian *colon ascending* dan *sigmoid*. Proyeksi *Left Anterior Oblik (LAO)*, untuk menunjukkan *fleksura kolik* kiri dan bagian *Descending* dari *colon*. Proyeksi *Lateral*, untuk menunjukkan rektum dan bagian *sigmoid distal* dari *colon*. Proyeksi *Left Lateral Decubitus (LLD)*, untuk menunjukkan sisi medial atas dari *colon ascending* dan sisi *lateral colon Descending* saat *colon* dipompa dengan udara dan Proyeksi *Right Lateral Decubitus (RLD)*, untuk menunjukkan proyeksi lateral *colon* yang terisi kontras. Posisi ini paling baik menunjukkan bagian posterior atas *colon* dan paling berguna dalam pemeriksaan kontras ganda. Menurut penelitian Arifin (2017), di *Instalasi Radiologi RSUD Dr. Tjitrowardoyo Purworejo*, prosedur pemeriksaan *colon in loop* dengan indikasi *Tumor Colon* digunakan proyeksi AP, LPO, dan proyeksi Lateral kiri *full filling post media* kontras ganda. Tujuannya untuk memastikan anatomi *colon* dan *mukosa colon* dapat terlihat dengan jelas.

Berdasarkan observasi awal di Instalasi Radiologi RSUD RAA Soewondo Pati, pada pemeriksaan *colon in loop* dengan indikasi *Tumor Colon*, pasien terlebih dahulu menjalani persiapan khusus. Selanjutnya dibuat proyeksi AP abdomen polos untuk mengevaluasi ketepatan positioning dan pengaturan faktor eksposi, kemudian media kontras *barium sulfat (BaSO<sub>4</sub>)* 100 gram dilarutkan dalam 800 ml air dan dimasukkan melalui anus. Setelah itu, dilakukan foto AP *full filling*, pasien diinstruksikan untuk buang air besar, dilanjutkan dengan foto AP *post-evakuasi* untuk mengevaluasi peristaltik *colon*. Sebelum difoto AP *double* kontras ganda dua tingkat, pasien diberi media kontras negatif sebanyak 10 kali menggunakan spuit 50 ml, setelah itu dilakukan foto AP *double* kontras dengan tujuan untuk memperjelas kontur *colon*. Menurut Standar Prosedur Operasional (SPO) No. II / 5 / 02 / 30 / TAHUN 2022 RSUD RAA SOEWONDO PATI, dalam pelaksanaan pemeriksaan *colon in loop* digunakan beberapa tahapan foto yaitu foto AP polos, AP *full filling*, *Oblik* kanan atau kiri (sesuai permintaan), dan AP *post evakuasi*.

Berdasarkan latar belakang tersebut penulis ingin mengkaji lebih lanjut tentang prosedur pemeriksaan *colon in loop* dengan indikasi *Tumor Colon* dan tertarik untuk membahas serta mengangkatnya menjadi Karya Tulis Ilmiah dengan judul “PROSEDUR PEMERIKSAAN *COLON IN LOOP* DENGAN INDIKASI *TUMOR COLON* DI INSTALASI RADIOLOGI RSUD RAA SOEWONDO PATI”.

## **1.2 Rumusan Masalah**

Berdasarkan latar belakang di atas, maka rumusan masalah pada penelitian ini sebagai berikut:

- 1.2.1 Bagaimana prosedur pemeriksaan *colon in loop* pada indikasi *Tumor Colon* di Instalasi Radiologi RSUD RAA Soewondo Pati?
- 1.2.2 Mengapa pada pemeriksaan *colon in loop* pada indikasi *Tumor Colon* di Instalasi Radiologi RSUD RAA Soewondo Pati hanya menggunakan proyeksi AP?

## **1.3 Tujuan Penelitian**

Berdasarkan rumusan masalah di atas, maka tujuan yang akan dicapai dalam penelitian ini adalah sebagai berikut:

- 1.3.1 Mengetahui prosedur pemeriksaan *colon in loop* pada indikasi *Tumor Colon* di Instalasi Radiologi RSUD RAA Soewondo Pati.
- 1.3.2 Mengetahui alasan pemeriksaan *colon in loop* pada indikasi *Tumor Colon* di Instalasi Radiologi RSUD RAA Soewondo Pati hanya menggunakan proyeksi AP.

## **1.4 Manfaat Penelitian**

Adapun manfaat penelitian yang ingin penulis capai dalam penyusunan Karya Tulis Ilmiah ini adalah:

### **1.4.1 Manfaat Teoritis**

Manfaat teoritis merupakan hasil dari penelitian ini dapat menambah ilmu bagi penulis dan dapat dijadikan referensi atau pustaka bagi pembaca untuk mengetahui prosedur pemeriksaan *colon in loop* pada indikasi *Tumor Colon*.

#### 1.4.2 Manfaat Praktis

##### 1. Peneliti

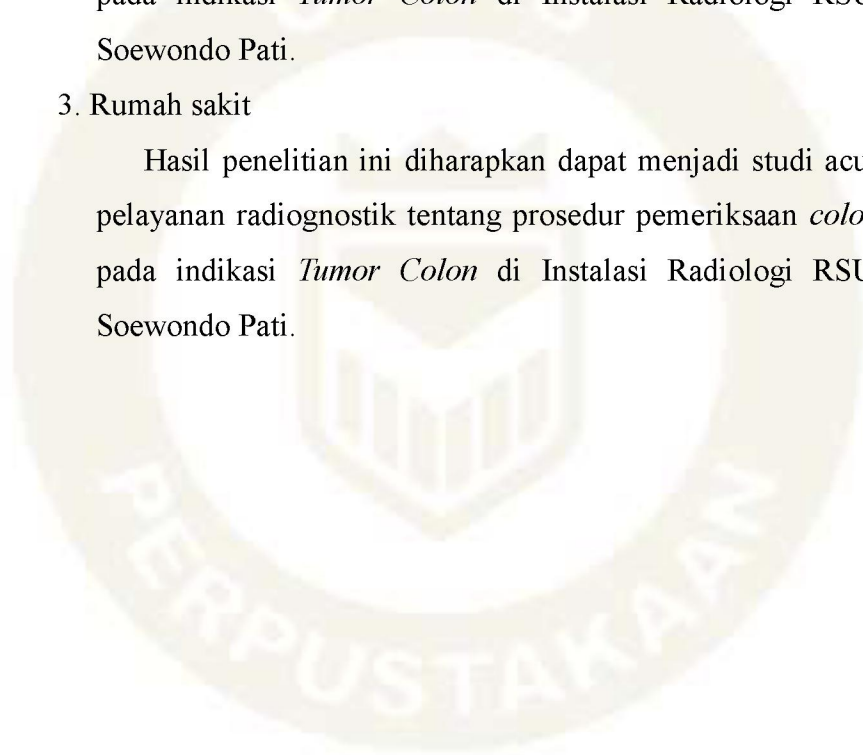
Hasil penelitian ini diharapkan dapat menambah wawasan dan pengetahuan bagi penulis tentang prosedur pemeriksaan *colon in loop* pada indikasi *Tumor Colon* di Instalasi Radiologi RSUD RAA Soewondo Pati.

##### 2. Institusi

Hasil penelitian ini diharapkan dapat menambah wawasan dan pengetahuan bagi institusi tentang prosedur pemeriksaan *colon in loop* pada indikasi *Tumor Colon* di Instalasi Radiologi RSUD RAA Soewondo Pati.

##### 3. Rumah sakit

Hasil penelitian ini diharapkan dapat menjadi studi acuan untuk pelayanan radiognostik tentang prosedur pemeriksaan *colon in loop* pada indikasi *Tumor Colon* di Instalasi Radiologi RSUD RAA Soewondo Pati.



## 1.5 Keaslian Penelitian

Penelitian dengan judul “PROSEDUR PEMERIKSAAN *COLON IN LOOP* DENGAN INDIKASI *TUMOR COLON*”. Penelitian yang terkait dengan judul tersebut seperti pada tabel berikut :

Tabel 1.1 Penelitian dan Jurnal yang terkait dengan prosedur pemeriksaan *colon in loop* dengan indikasi *Tumor Colon* di Instalasi Radiologi RSUD RAA Soewondo Pati.

Nama Peneliti dan Tahun	Judul	Tujuan Dan Metode Penelitian	Hasil Penelitian
1. (Maylina, 2021)	Pemeriksaan Colon In Loop Pada Kasus Tumor Colon Di Instalasi Radiologi RSUD Dr. Slamet GARUT	Tujuan : untuk mengetahui bagaimana pemeriksaan, hasil gambaran radiograf pada pemeriksaan Colon In Loop pada kasus Radiologi RSUD dr. Slamet Garut. Metode Penelitian: metode penelitian deskriptif Retrodpektif dengan pendekatan studi kasus	Pemeriksaan Colon In Loop memerlukan persiapan secara khusus dan dilakukan pemeriksaan setelah Pasien diharuskan memakan makanan yang tidak berserat. Untuk pemeriksaan Colon pemasukan kontras nya melalui Anal.
2. (Sandan, 2024)	Prosedur Pemeriksaan Colon In Loop Dengan Klinis Kanker Colon Di Instalasi Radiologi RSUD dr. R. Soeprapto Cepu	Tujuan: untuk mengetahui prosedur pemeriksaan <i>Colon in Loop</i> dengan klinis kanker <i>colon</i> , alasan dilakukan abdomen proyeksi lateral terlebih dahulu dan alasan sebelum pemasukkan kontras negatif barium dikeluarkan 500ml. Metode Penelitian : kualitatif dengan pendekatan studi kasus	Prosedur pemeriksaan <i>Colon in Loop</i> menggunakan proyeksi AP Pendahuluan, AP dan lateral. Pada post kontras dilakukan abdomen proyeksi lateral terlebih dahulu bertujuan untuk mengevaluasi anatomi <i>colon</i> rektum sampai <i>colon</i> sigmoid sudah terisi media kontras. Sebelum pemasukkan kontras negatif, barium dikeluarkan 500 ml bertujuan agar tidak terjadi <i>perforasi</i> pada <i>colon</i> .
3. (Rachmanu et al., 2024)	Prosedur Pemeriksaan Colon In Loop Dengan Klinis Tumor Di Instalasi Radiologi Rumah Sakit PKU Muhammadiyah Gamping	Tujuan: untuk mengetahui prosedur pemeriksaan colon in loop pada pasien dengan klinis tumor dan mengetahui alasan dilakukannya penggunaan metode single kontras. Metode Penelitian : menggunakan metode kualitatif dengan pendekatan studi kasus.	Pemeriksaan radiografi colon in loop dengan klinis tumor di Instalasi Radiologi RS PKU Muhammadiyah Gamping menggunakan metode single kontras yang kemudian dilakukan foto polos AP, pemasukan media kontras dengan perbandingan 1:10 yaitu 10% weight/volume menggunakan spuit, dan dilanjutkan dengan foto post kontras dengan proyeksi AP dan Lateral. Alasan dilakukan penggunaan metode single kontras karena pasien mengalami kembung dan refluk yang berulang sehingga untuk menghindari pasien

---

merasa tidak nyaman atau bahkan merasa kesakitan.

---

