

# BAB I

## PENDAHULUAN

### 1.1 Latar Belakang

*Shoulder joint* merupakan persendian paling kompleks dalam struktur tubuh manusia, yang berperan menghubungkan ekstremitas atas dengan batang tubuh. Sendi bahu ini dibentuk oleh empat tulang, yaitu *scapula*, *clavicula*, *humerus*, dan *sternum*. Persendian bahu terdiri dari empat sendi, di antaranya sendi *sternoclavicular* yang terletak paling proksimal, dibentuk oleh tulang *sternum* dan *clavicula*. Sendi ini berfungsi sebagai penopang mekanis yang menjaga *scapula* pada jarak yang relatif konstan dari batang tubuh. Sendi *acromioclavicular* terletak di ujung *lateral clavicula*, dengan ligamen yang menghubungkan *acromion* ke *clavicula*. Permukaan *anterior scapula* bersandar pada permukaan *posterior lateral toraks*, membentuk sendi *scapulothoracic*. Namun, artikulasi ini bukanlah *true joint* secara anatomis, melainkan hanya berupa hubungan antar permukaan tulang (Salim & Saputra, 2021).

*Trauma muskuloskeletal* merupakan cedera pada otot, tulang, atau jaringan lunak yang disebabkan oleh kekuatan eksternal yang melebihi batas toleransi jaringan. Kekuatan eksternal tersebut mentransfer energi kinetik yang lebih besar dari pada yang dapat diserap oleh jaringan, sehingga menyebabkan cedera. Tingkat keparahan *trauma* tidak hanya ditentukan oleh besarnya kekuatan, tetapi juga oleh lokasi benturan, karena setiap bagian tubuh memiliki kemampuan yang berbeda dalam menahan kekuatan.

Berbagai jenis kekuatan eksternal dapat memicu *trauma*, dan tingkat keparahannya dapat bervariasi, seperti saat melangkah dari trotoar, terjatuh, terjegal dalam permainan sepak bola, atau mengalami tabrakan kendaraan bermotor. *trauma* dengan tingkat keparahan yang tinggi dapat menyebabkan *dislokasi* dan *fraktur*. *shoulder joint* merupakan salah satu area yang cukup sering mengalami *trauma* semacam ini (LeMone *et al*, 2017). Menurut penelitian Senna and Pires e Albuquerque, (2017) pada pemeriksaan radiografi *shoulder joint* dengan kasus *trauma* menggunakan proyeksi

*modifikasi proyeksi axillary*. Proyeksi MPA digunakan untuk menentukan hubungan antara kepala *humerus*, *fosa glenoid* dan mendeteksi *dislokasi anterior* dan *posterior*.

Proyeksi dasar yang digunakan dalam pemeriksaan radiografi *shoulder joint* pada kasus *trauma* adalah proyeksi *AP neutral rotation*, *transthoracic lateral*, dan *PA oblique (scapular Y lateral)*. Proyeksi tambahan yaitu proyeksi *tangential supraspinatus outlet (neer method)* dan *AP apical oblique axial (garth method)* (Lampignano and Kendrick, 2018).

Long *et al*, (2017) mengemukakan bahwa penggunaan proyeksi yang direkomendasi pada pemeriksaan *shoulder joint* pada klinis *trauma* diantaranya proyeksi *transthoracic lateral projection*, proyeksi *PA oblique projection* atau *scapula Y*, dan *AP axial oblique projection*

Berdasarkan teori, hasil penelitian terdahulu dan observasi, pada pemeriksaan radiografi *shoulder joint* pada kasus *trauma* di Instalasi Radiologi RSUD Tidar Kota Magelang hanya menggunakan satu proyeksi yaitu proyeksi *AP neutral rotation*, sehingga terdapat perbedaan proyeksi dihasil penelitian dan teori. Berdasarkan hal tersebut penulis tertarik untuk mengkaji lebih dalam tentang pemeriksaan radiografi *shoulder joint*. Kemudian menuangkannya dalam karya tulis ilmiah "**Prosedur pemeriksaan radiografi *shoulder joint* pada kasus *trauma* di Instalasi Radiologi RSUD Tidar Kota Magelang**".

## 1.2 Rumusan Masalah

- 1.2.1 Bagaimana prosedur pemeriksaan radiografi *shoulder joint* pada kasus *trauma* dengan proyeksi *AP neutral rotation* di Instalasi Radiologi RSUD Tidar Kota Magelang?
- 1.2.2 Mengapa hanya digunakan proyeksi *AP neutral rotation* pada pemeriksaan *shoulder joint* pada kasus *trauma* di Instalasi Radiologi RSUD Tidar Kota Magelang?

## 1.3 Tujuan Penelitian

- 1.3.1 Untuk mengetahui prosedur pemeriksaan *shoulder joint* di Instalasi Radiologi RSUD Tidar Kota Magelang.

1.3.2 Untuk mengetahui alasan hanya digunakan proyeksi *AP neutral rotation* pada kasus *trauma shoulder joint* di Instalasi Radiologi RSUD Tidar Kota Magelang.

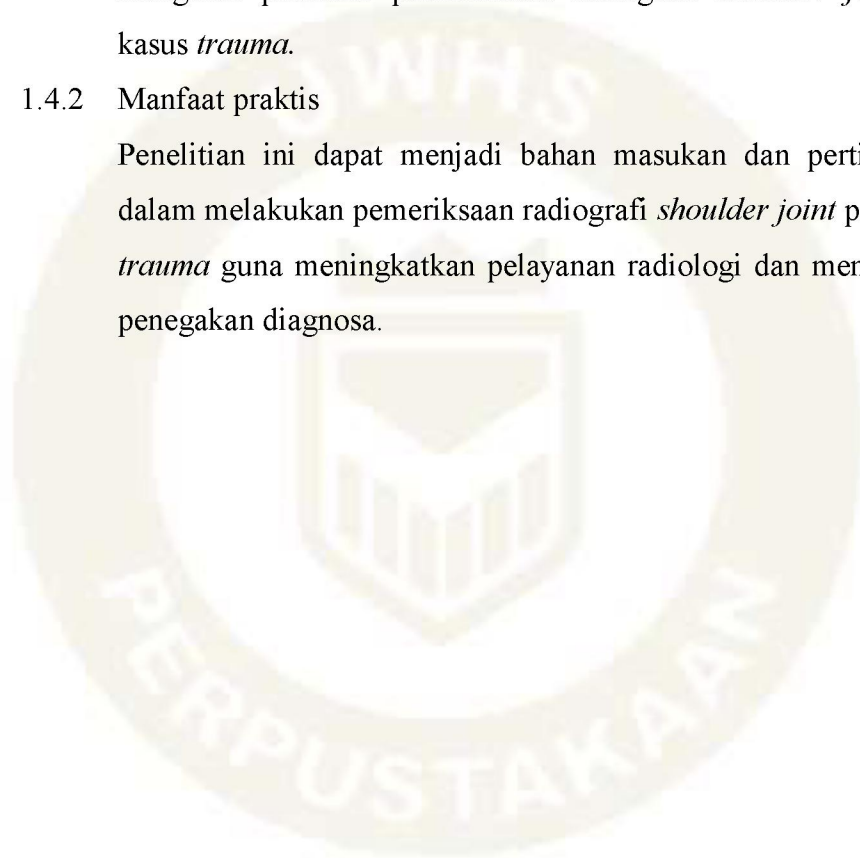
#### **1.4 Manfaat Penelitian**

##### 1.4.1 Manfaat teoritis

Penelitian ini diharapkan dapat menjadi wawasan tambahan bagi pembaca, terutama pada mahasiswa radiologi dan peneliti ini mengenai prosedur pemeriksaan radiografi *shoulder joint* pada kasus *trauma*.

##### 1.4.2 Manfaat praktis

Penelitian ini dapat menjadi bahan masukan dan pertimbangan dalam melakukan pemeriksaan radiografi *shoulder joint* pada kasus *trauma* guna meningkatkan pelayanan radiologi dan mempercepat penegakan diagnosa.



### 1.5 Keaslian Penelitian

Karya Tulis Ilmiah dengan judul “Prosedur pemeriksaan *shoulder joint* pada kasus *trauma* di Instalasi Radiologi RSUD Tidar Kota Magelang” merupakan Karya Tulis Ilmiah yang orisinal, dan sepengetahuan penulis belum pernah diteliti. Kemudian Karya Tulis Ilmiah ini di susun dengan sumber data ilmiah yang terkini dan studi lapangan yang terbaru. Penelitian yang terdahulu yang sejenis dengan Karya Tulis Ilmiah ini dapat dilihat pada table berikut:

Tabel 1.1 Penelitian dan jurnal yang terkait dengan prosedur pemeriksaan radiografi *shoulder joint* pada kasus *trauma* di Instalasi Radiologi RSUD TIDAR MAGELANG.

No	Peneliti dan Tahun	Judul Penelitian	Tujuan Penelitian dan Metode Penelitian	Hasil penelitian
1.	Evelyn Gloria Patriatona (2024) Program studi Radiologi Semarang program Diploma Tiga Kemenkes Poltekes Semarang.	Prosedur pemeriksaan <i>shoulder joint</i> pada kasus <i>trauma</i> di Instalasi Radiologi RSUD SLEMAN.	Untuk mengetahui prosedur pemeriksaan radiografi <i>shoulder joint</i> pada kasus <i>trauma</i> di Instalasi Radiologi RSUD Sleman.  Untuk mengetahui alasan dilakukan <i>shoulder joint</i> proyeksi <i>AP</i> pada pemeriksaan radiografi pada kasus <i>trauma</i> di Instalasi Radiologi RSUD Sleman.  Jenis penelitian ini adalah kualitatif dengan pendekatan studi kasus.	Hasil penelitian menunjukkan bahwa prosedur pemeriksaan radiografi <i>shoulder joint</i> pada kasus <i>trauma</i> di Instalasi Radiologi RSUD Sleman menggunakan satu posisi, yaitu proyeksi AP.  Alasan menggunakan satu posisi adalah karena kondisi pasien yang tidak memungkinkan untuk perubahan posisi, dan dengan satu posisi sudah cukup untuk melihat anatomi secara menyeluruh dari <i>clavicula</i> , <i>scapula</i> dan sebagian <i>humerus</i> . Selain itu, satu posisi juga sudah cukup untuk memperjelas gambaran anatomi sehingga memungkinkan untuk menegakkan diagnosa.

<p>2. Windi Indaryanti (2019) Program studi Radiologi Purwokerto program Diploma Tiga jurusan Teknik Radiodiagnostik dan Radioterapi Politeknik Kesehatan Kemenkes Semarang 2023.</p>	<p>Prosedur pemeriksaan radiografi <i>shoulder joint</i> pada kasus <i>trauma</i> di Instalasi Radiologi RS Pku Muhammadiyah Gombang.</p>	<p>Untuk mengetahui prosedur pemeriksaan radiografi <i>shoulder joint</i> pada kasus <i>trauma</i> di Instalasi Radiologi RS PKU Muhammadiyah Gombang.</p>	<p>Hasil penelitian menunjukkan bahwa prosedur pemeriksaan <i>radiografi shoulder joint</i> pada kasus <i>trauma</i> di Instalasi Radiologi RS PKU Muhammadiyah Gombang yaitu melepas benda logam di area bahu. Kaset yang digunakan ukuran 35x43 cm. Teknik pemeriksaan menggunakan proyeksi <i>AP external rotation</i> dan <i>internal rotation</i> dengan posisi pasien supine pada brancard. Alasan digunakan proyeksi tersebut karena dapat menampakkan anatomi <i>shoulder joint</i> dan sisi <i>lateral proximal humerus</i>, selain itu juga sesuai dengan SOP. Sebaiknya prosedur pemeriksaan radiografi <i>shoulder joint</i> pada kasus <i>trauma</i> menggunakan proyeksi <i>AP neutral rotation</i> karena meminimalkan rasa sakit selama pemeriksaan dan tidak memperparah kondisi pasien, sehingga disarankan melakukan peninjauan kembali SOP pemeriksaan <i>shoulder joint</i>.</p>
	<p>Untuk mengetahui alasan dilakukan <i>shoulder joint</i> proyeksi <i>AP external rotation</i> dan <i>internal rotation</i> pada pemeriksaan radiografi pada kasus <i>trauma</i> di Instalasi Radiologi RS PKU Muhammadiyah Gomong.</p>	<p>Jenis penelitian ini adalah penelitian kualitatif dengan pendekatan studi kasus.</p>	

<p>3. Annas Firdaus (2023) Program Studi Radiologi Semarang Program Diploma Tiga Politeknik Kesehatan Kemenkes Semarang Jurusan Teknik Radiodiagnostik dan Radioterapi 2023.</p>	<p>Prosedur pemeriksaan radiografi <i>shoulder joint</i> pada kasus <i>trauma</i> di Instalasi Radiologi RSUD dr. H. Soewondo Kendal.</p>	<p>Untuk mengetahui prosedur pemeriksaan radiografi <i>shoulder joint</i> pada kasus <i>trauma</i> di Instalasi Radiologi RSUD dr. H. Soewondo Kendal.</p>	<p>Hasil penelitian menunjukkan bahwa prosedur pemeriksaan radiografi <i>shoulder joint</i> pada kasus <i>trauma</i> di Instalasi Radiologi RSUD dr. H. Soewondo Kendal menggunakan proyeksi <i>AP</i> dan proyeksi <i>scapula Y view</i>.</p>
	<p>Untuk mengetahui alasan dilakukan <i>shoulder joint</i> proyeksi <i>proyeksi AP</i> dan <i>proyeksi scapula Y view</i> pada pemeriksaan radiografi pada kasus <i>trauma</i> di Instalasi Radiologi RSUD dr. H. Soewondo Kendal.</p>	<p>Untuk mengetahui alasan dilakukan <i>shoulder joint</i> proyeksi <i>proyeksi AP</i> dan <i>proyeksi scapula Y view</i> pada pemeriksaan radiografi pada kasus <i>trauma</i> di Instalasi Radiologi RSUD dr. H. Soewondo Kendal.</p>	<p>Alasan menggunakan proyeksi <i>scapula Y view</i> karena rekomendasi dari dokter spesialis radiologi dengan hasil radiograf <i>scapula true lateral</i>, <i>proksimal humerus</i>, <i>scapulohumeral joint</i>, <i>scapula</i> tidak superposisi dengan <i>costae</i>, <i>acromion</i>, dan <i>coracoid prosesus</i> membentuk huruf <i>Y</i> untuk menentukan arah <i>dislokasi interior</i> atau <i>posterior</i>. Saran agar SOP diperjelas untuk menjadikan patokan radiografer dan menerapkan proteksi radiasi untuk mencegah terjadinya efek deterministik dan mengurangi peluang terjadinya efek stokastik.</p>
	<p>Jenis penelitian yang digunakan adalah penelitian kualitatif dengan pendekatan studi kasus.</p>	<p>Jenis penelitian yang digunakan adalah penelitian kualitatif dengan pendekatan studi kasus.</p>	

---

4. Danu Setionugroho (2025) Program Studi Radiologi Semarang Program Diploma Tiga Universitas Widya Husada Semarang 2025.	Prosedur pemeriksaan radiografi <i>shoulder joint</i> pada kasus <i>trauma</i> di Instalasi Radiologi RSUD Tidar Kota Magelang.	Untuk mengetahui prosedur pemeriksaan <i>shoulder joint</i> di Instalasi Radiologi RSUD Tidar Kota Magelang.  Untuk mengetahui alasan hanya digunakan proyeksi <i>AP neutral rotation</i> pada kasus <i>trauma shoulder joint</i> di Instalasi Radiologi RSUD Tidar Kota Magelang.  Jenis penelitian ini kualitatif dengan pendekatan studi kasus.	Hasil penelitian menunjukkan bahwa prosedur pemeriksaan radiografi <i>shoulder joint</i> pada kasus <i>trauma</i> di Instalasi Radiologi RSUD Tidar Kota Magelang menggunakan satu proyeksi, yaitu proyeksi <i>AP neutral rotation</i> .  Alasan menggunakan satu posisi adalah karena kondisi pasien yang tidak memungkinkan untuk perubahan posisi, dan dengan satu posisi sudah cukup untuk melihat anatomi secara menyeluruh dari <i>clavicula</i> , <i>scapula</i> , dan sebagian <i>humerus</i> . Selain itu, satu posisi juga sudah cukup untuk memperjelas gambaran anatomi sehingga memungkinkan untuk menegakkan diagnosa.
---	---	--	--

---

