



**UNIVERSITAS
WIDYA HUSADA
SEMARANG**

**PERANAN FOTO POLOS ABDOMEN PADA KASUS
ABDOMEN *ACUTE***

**Diajukan sebagai syarat untuk mendapatkan gelar Ahli Madya
Kesehatan**

CHRISTIANO DA SILVA ROSARIO

19.01.022

**PROGRAM STUDI D III TEKNIK RONTGEN
FAKULTAS KESEHATAN DAN KETEKNISIAN MEDIK
UNIVERSITAS WIDYA HUSADA SEMARANG
2022**



**UNIVERSITAS
WIDYA HUSADA
SEMARANG**

**PERANAN FOTO POLOS ABDOMEN PADA KASUS
ABDOMEN *ACUTE***

**Diajukan sebagai syarat untuk mendapatkan gelar Ahli Madya
Kesehatan**

**CHRISTIANO DA SILVA ROSARIO
19.01.022**

**PROGRAM STUDI D III TEKNIK RONTGEN
FAKULTAS KESEHATAN DAN KETEKNISIAN MEDIK
UNIVERSITAS WIDYA HUSADA SEMARANG
2022**

PERSETUJUAN SIAP UJIAN KTI

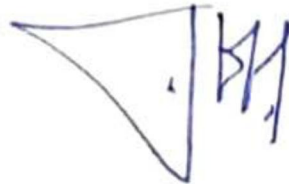
Judul : Peranan Foto Polos Abdomen pada Kasus Abdomen
Acute
Nama Mahasiswa : Christiano Da Silva Rosario
NIM : 19.01.022

Siap dipertahankan di depan tim penguji

Pada : Oktober 2022

Menyetujui,

Pembimbing



(Siti Rosidah, S.ST. M.K.M)

PENGESAHAN KARYA TULIS ILMIAH

Judul : Peranan Foto Polos Abdomen pada Kasus Abdomen
Acute
Nama Mahasiswa : Christiano Da Silva Rosario
NIM : 1901022

Telah dipertahankan di depan tim penguji

Pada : Oktober 2022


Menyetujui,


- 1 Ketua Penguji : Aryadiva Nugrahaning Prayoga, S.Tr.Rad,M.Tr.Kes
- 2 Anggota Penguji: Lucky Restyanti Wahyu Utami, S.Tr.Rad,M.Tr.Kes

Mengetahui.

Dekan
Fakultas Kesehatan dan Keteknisian Medik

Ketua
Program Studi D III Teknik Rontgen


Dr. Didik Wahyudi, SKM, M.Kes
NIDN : 0602047902


Nanik Suraningsih, S.ST, M.Kes
NIDN : 0611127803

PERNYATAAN KEASLIAN PENELITIAN

Saya yang bertanda tangan di bawah ini :


Nama : Christiano Da Silva Rosario
Tempat, tanggal lahir : Lolotoi, 30 Juli 2000
NIM : 19.01.022
Program Studi : Diploma III Teknik Rontgen Universitas Widya Husada
Semarang

Dengan ini menyatakan dengan sebenar-benarnya, bahawa :

1. Laporan tugas akhir ini dengan judul “Peranan Foto Polos Abdomen pada Kasus Abdomen Acute” adalah hasil karya saya, dan di dalam naskah ini tidak terdapat karya ilmiah yang pernah diajukan oleh orang lain untuk mendapatkan gelar A.Md.Rad, di suatu Perguruan Tinggi dan tidak terdapat karya atau pendapat karya atau yang pernah ditulis atau diterbitkan oleh orang lain baik sebagian atau keseluruhan, kecuali secara tertulis atau dikutip dalam naskah ini dan diterbitkan dalam sumber atau daftar pustaka.
2. Apabila ternyata dalam naskah laporan akhir ini dapat dibuktikan terdapat unsur-unsur plagiat, saya bersedia laporan tugas akhir ini digugurkan dan gelar akademik yang telah saya peroleh dibatalkan, serta diproses dengan ketentuan hukum yang berlaku.
3. Laporan tugas akhir studi ini dapat dijadikan sumber pustaka yang merupakan hak bebas *royalty non eksklusif*.

Demikian pernyataan ini saya buat dengan sebenar-benarnya untuk dipergunakan sebagaimana mestinya.

Semarang, Oktober 2022



(Christiano Da Silva Rosario)

DAFTAR RIWAYAT HIDUP



Nama : Christiano Da Silva Rosario
Tempat, Tanggal lahir : Lolotoi, 30 Juli 2000
Alamat : Belu, Nusa Tenggara Timur
Jenis Kelamin : Laki-Laki
Agama : Katolik
Kewarganegaraan : WNI
Nomor Handphone : 081229513259
Email : andhosilva355@gmail.com
Riwayat Pendidikan :

No	Riwayat Pendidikan	Tahun Masuk dan Tahun Lulus
1	SDI WEDOMU	2006-2012
2	SMPN 1 TASTIM	2012-2015
3	SMAN 1 TASTIM	2015-2018
4	Universitas Widya Husada Semarang	2019-2022

HALAMAN PERSEMBAHAN

Saya ucapkan terima kasih sebesar-besarnya, pada setiap pihak yang terkait karena penulis dapat menyelesaikan Karya Tulis Ilmiah yang berjudul “Peranan Foto Polos Abdomen pada kasus Abdomen *Acute*” tanpa mengurangi rasa hormat, saya mempersembahkan karya ini untuk :

1. Orang Tua serta Keluarga yang selalu memberikan dukungan serta doa kepada saya dalam menulis Karya Tulis Ilmiah ini.
2. Dosen Pembimbing Karya Tulis Ilmiah Ibu Siti Rosidah, S.ST. M.K.M selaku dosen pembimbing saya yang baik, sabar dan bijaksana, serta pas respon ketika di hubungi, terima kasih karena telah memberi semangat, serta atas bantuannya, motivasinya, nasehatnya dan ilmu yang diberikan kepada saya dengan rasa tulus dan ikhlas.
3. Teman-teman satu bimbingan dengan Ibu Siti Rosidah, S.ST. M.KM. Terima kasih sudah berjuang bersama-sama dari awal penulisan hingga terselesaikannya Karya Tulis Ilmiah ini.
4. Teman-teman satu angkatan khususnya Prodi DIII Teknik Rontgen. Terima kasih karena sudah menemani dari awal masuk kuliah hingga akan selesainya pendidikan di Universitas Widya Husada Semarang.

MOTTO

“Perbaikilah dirimu dan belajarlaha, dan bahagiakan Ayah dan Ibu yang telah melahirkanmu, menjagamu, dan membesarkanmu. Karena kebahagiaan itu pun merupakan kebahagiaan untuk dirimu”

(One Piece : -Ayah Sabo)

“Jika kau tidak mencoba, maka kau tidak akan tahu hasilnya”

(Roronoa Zoro)

“Jangan takut untuk bermimpi, karena mimpi adalah tempat menanam benih harapan dan memetakan cita-cita”

(Monkey D Luffy)

“Keajaiban hanya terjadi pada mereka yang tidak mudah menyerah”

(Emporio Ivankov)

“ Kalau tidak bisa berbuat baik, setidaknya jangan jahat.”

(Penulis)

KATA PENGANTAR

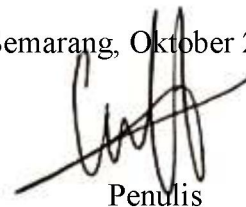
Puji syukur kehadiran Tuhan yang maha esa karena dengan segala rahmat yang dilimpahkan-nya, sehingga penulis dapat menyelesaikan Karya Tulis Ilmiah dengan judul “Peranan Foto Polos Abdomen pada kasus Abdomen Acute”

Karya Tulis Ilmiah disusun untuk memenuhi mata kuliah Tugas Akhir Program Studi Radiologi Program Diploma III Universitas Widya Husada Semarang, dalam penyusunan Karya Tulis Ilmiah ini tidak akan lepas dalam segala bantuan dan bimbingan dari berbagai pihak. Untuk itu, penulis juga mengucapkan terima kasih yang sebesar-besarnya kepada:

1. Dr. Hargianti Dini Iswandari, Drg, MM, Rektor Universitas Widya Husada Semarang.
2. Dr. Didik Wahyudi, S.KM, M.Kes. Dekan Fakultas Kesehatan dan keteknisan Medis Universitas Widya Husada Semarang.
3. Nanik Suraningsih, S.ST, M.Kes Ketua Program Studi Radiologi Program Diploma III Universitas Widya Husada Semarang.
4. Ibu Siti Rosidah, S.ST. M.KM. Pembimbing dalam penulisan dan penyusunan Karya Tulis Ilmiah.
5. Semua pihak yang tidak dapat penulis sebutkan satu persatu yang terlibat membantu dan mendukung dalam penulisan Karya Tulis Ilmiah Studi Literatur ini.

Penulis menyadari banyak kekurangan dalam penyusunan Karya Tulis Ilmiah ini. Oleh karena itu, penulis meminta kritik dan saran yang membangun dari pembaca, agar bisa lebih sempurna. Penulis juga berharap Karya Tulis Ilmiah Studi Literatur ini bermanfaat bagi penulis maupun pembaca.

Semarang, Oktober 2022



Penulis

DAFTAR ISI

HALAMAN JUDUL.....	i
HALAMAN PERSETUJUAN.....	ii
HALAMAN PENGESAHAN.....	iii
PERNYATAAN KEASLIAN PENELITIAN.....	iv
DAFTAR RIWAYAT HIDUP.....	v
HALAMAN PERSEMBAHAN.....	vi
MOTTO.....	vii
KATA PENGANTAR.....	viii
DAFTAR ISI.....	x
DAFTAR GAMBAR.....	xii
DAFTAR TABEL.....	xiii
DAFTAR LAMPIRAN.....	xiv
DAFTAR ISTILAH.....	xv
INTISARI.....	xviii
BAB I PENDAHULUAN	
1.1 Latar Belakang.....	1
1.2 Rumusan Masalah.....	3
1.3 Tujuan Penelitian.....	4
1.4 Manfaat Penelitian.....	4
BAB II TINJAUAN PUSTAKA	
2.1 Tinjauan Teoritis.....	5
2.2 Kerangka Teori.....	15
2.3 Pertanyaan Penelitian.....	16
BAB III METODE PENELITIAN	
3.1 Rancangan Penelitian.....	17
3.2 Metode Pengambilan Data.....	17
3.3 Alur Penelitian.....	20
3.4 Pengolahan dan Analisis Data.....	21
BAB IV HASIL DAN PEMBAHASAN	

4.1	Seleksi Artikel.....	22
4.2	Pemaparan Jurnal.....	23
BAB V	PEMBAHASAN	
5.1	Persamaan dan Perbedaan Masing-Masing Jurnal.....	43
5.2	Kekurangan dan Kelebihan Masing-Masing Jurnal.....	44
5.3	Analisis Jurnal.....	46
BAB VI	PENUTUP	
6.1	Kesimpulan.....	48
6.2	Saran.....	48
DAFTAR PUSTAKA		
LAMPIRAN		



DAFTAR GAMBAR

Gambar 2.1 Anatomi Sembilan daerah Abdomen (BD Chaurasia's, 2020)	7
Gambar 2.2 Anatomi Kuadran Abdomen (Bontrager,2018).....	9
Gambar 2.3 Landmarks Abdomen (BD Chaurasia's, 2020).....	10
Gambar 2.4 Saluran Gastrointestinal (Bontranger, 2018).....	11
Gambar 2.5 Anatomi Oral Cavity, Pharynx, Oesophagus (Bontrager,2018).....	12
Gambar 2.6 Anatomi Lambung (Bontrager,2018).....	12
Gambar 2.7 Anatomi Usus Halus (BD Chaurasia's,2020)	13
Gambar 2.8 Anatomi Usus Besar (BD Chaurasia's,2020).....	13
Gambar 2.9 Anatomi Hepatobiliar (Bontrager,2018)	14
Gambar 2.10 Anatomi Pankreas (BD Chaurasia's,2020)	15
Gambar 2.11 Anatomi Spleen (BD Chaurasia's,2020).....	15
Gambar 2.12 Anatomi Hati (Bontrager,2018)	16
Gambar 2.13 Anatomi Kandung empedu (BD Chaurasia's,2020)	17
Gambar 2.14 Anatomi Sistem Urinaria (Kenneth and John, 2014)	17
Gambar 2.15 Anatomi Ginjal (BD Chaurasia's,2020).....	18
Gambar 2.16 Anatomi Ureter (BD Chaurasia's,2020).....	18
Gambar 2.17 Anatomi Kandung kemih(BD Chaurasia's,2020).....	19
Gambar 2.18 Abdomen Proyeksi Anterior Posterior (Bontranger, K.L. 2018) ...	24
Gambar 2.19 Hasil Radiograf Abdomen Proyeksi Anterior Posterior (Bontranger, K.L. 2018)	25
Gambar 2.20 Kerangka Teori (Bontrager, K.L. 2018).....	26
Gambar 3.1 Alur Penelitian	30


DAFTAR TABLE

Tabel 4.1 Ekstraksi Jurnal	38
Tabel 5.1 Persamaan dan Perbedaan Literatur	41
Tabel 5.2 Kelebihan dan Kekurangan Literatur	42



DAFTAR LAMPIRAN

- Lampiran 1 Formulir Ekstraksi Jurnal
- Lampiran 2 Jurnal 1 *Plain abdominal radiography in acute abdominal pain; past, present, and future*
- Lampiran 3 Jurnal 2 *Is there still a role for abdominal plain X-ray in acute abdomen?*
- Lampiran 4 Jurnal 3 *Exploring the evidence-practice gap in the use of plain radiography for acute abdominal pain and intestinal obstruction: a systematic review and meta-analysis*



DAFTAR ISTILAH

<i>Abdomen</i>	:	bagian tubuh berupa rongga perut yang berisi alat pencernaan; bagian di antara sekat rongga badan dan pinggul (perut bagian bawah)
<i>abdominopelvis</i>	:	rongga tubuh yang terdiri dari rongga perut dan rongga panggul
<i>acute</i>	:	Dalam ilmu kedokteran, akut menunjukkan kondisi penyakit yang sifatnya mendadak atau baru saja terjadi
<i>Anamnesis</i>	:	kegiatan komunikasi yang dilakukan antara dokter sebagai pemeriksa dan pasien yang bertujuan untuk mendapatkan informasi tentang penyakit
<i>Anteroposterior</i>	:	gambar <i>anterior-posterior</i> di mana tabung sinar-X ditempatkan di depan dan film di belakang
<i>Amus</i>	:	sebuah bukaan dari rektum ke lingkungan luar tubuh
<i>Crista iliaca</i>	:	Daerah pada pelvis di Pinggir atas dan paling tebal
<i>Epigastrica</i>	:	meliputi organ: <i>pilorus gaster</i> , <i>duodenum</i> , pankreas dan <i>sebagian</i> dari hepar
<i>Ekskretori</i>	:	organ yang dapat melakukan ekskresi
<i>Gallbladder</i>	:	merupakan organ bagian dalam yang terletak di sisi kanan perut, tepat berada di bawah hati
<i>Inflamasi</i>	:	reaksi kekebalan alami yang dimiliki tubuh untuk melawan berbagai serangan penyakit atau mikroorganisme jahat.
<i>Infeksi</i>	:	Penyakit yang disebabkan oleh mikroorganisme yang menyerang jaringan lunak.
<i>Inferior</i>	:	Bagian bawah tubuh

ABSTRAK

Christiano Da Silva rosario

Peranan Foto Polos Abdomen pada Kasus Abdomen Acute

Jumlah lampiran depan 17, halaman 95, tabel 2, gambar 21, lampiran akhir 7

Latar Belakang : Akut abdomen merupakan salah satu keluhan paling umum pada pasien anak-anak, dan menimbulkan tantangan diagnostik karena berbagai penyebab yang dapat mendasarinya (Kim, 2013) Salah satu pemeriksaan untuk mendiagnosa kasus Akut abdomen adalah pemeriksaan radiografi Abdomen.

Metode : Penelitian ini merupakan penelitian Study Literature Review yang didapat dari tiga jurnal. Waktu penelitian dilakukan dari bulan Januari – agustus 2022. Penulis melakukan pencarian sumber kemudian menganalisa isi dari sumber tersebut dan menuangkan hal yang dipertanyakan ke dalam sebuah pernyataan rumusan masalah, mengkaji topik yang dibahas sesuai dengan jurnal yang diperoleh, selanjutnya menganalisa data, dan pembahasan hasil kemudian membuat kesimpulan.

Hasil Penelitian : Berdasarkan studi literatur yang penulis ambil dalam pembuatan Karya Tulis Ilmiah (KTI) ini penulis menyimpulkan bahwa jurnal yang ditulis oleh Gans dkk (2012) radiografi polos menunjukkan sensitivitas dan akurasi yang rendah dan oleh karena itu umumnya tidak membantu, dan menurut jurnal yang ditulis oleh Paolillo dkk (2015) dan Denham dkk (2020) Penggunaan rontgen abdomen secara rutin sebagai penilaian pertama setelah pemeriksaan klinis di sakit perut mencolok mengingat rendahnya hasil diagnostik tes pencitraan ini, Bukti yang dianalisis dalam penelitian ini menunjukkan bahwa, dengan sensitivitas rata-rata sekitar 40%, radiografi polos abdomen tidak akurat sebagai pemeriksaan skrining untuk pasien yang datang dengan nyeri abdomen acute.

Kesimpulan : Berdasarkan studi literatur yang penulis kaji dalam pembuatan Karya Tulis Ilmiah (KTI) ini, penulis menyimpulkan bahwa peranan foto polos abdomen pada kasus abdomen acute sudah tidak diperlukan namun Jika radiografi abdomen digunakan sebagai triase, Tujuannya adalah untuk menyingkirkan penyakit pada pasien yang benar-benar tidak memiliki penyakit, yaitu untuk mencegah pemeriksaan lebih lanjut.

Kata Kunci : Acute Abdomen, Foto Polos Abdomen, Abdomen

Referensi : 30 Literature (20012-2019)

BAB I

PENDAHULUAN

1.1 Latar belakang

Sinar-X ialah salah satu media yang diperlukan untuk menggambarkan keadaan organ yang mengalami kelainan fisiologis maupun patologis dengan melewati berbagai jaringan dalam tubuh manusia. Penemuan Sinar-X pada tahun 1895 oleh Wilhelm Conrad Rontgen, sangat membantu dalam memvisualisasikan organ yang mengalami kelainan. Sinar-X merupakan sarana utama pembuatan gambar radiograf yang dibangkitkan dengan suatu sumber daya listrik yang tinggi, sehingga Sinar-X merupakan radiasi buatan (Indrati dkk, 2017).

Radiologi merupakan ilmu kedokteran yang digunakan untuk melihat bagian tubuh manusia dengan memanfaatkan Sinar-X. Peranan bidang radiologi pada dunia kedokteran cukup penting terutama di dalam menegakkan hasil pemeriksaan atau diagnosa. Radiologi dibagi menjadi dua yaitu radiodiagnostik dan radioterapi (Trikasjono, dkk, 2015). Pemeriksaan radiografi sangat dibutuhkan untuk menegakkan diagnosa yang terdapat kelainan pada tubuh manusia, karena hasil gambaran radiograf mampu menggambarkan struktur dan anatomi tubuh manusia. Pada setiap pemeriksaan radiografi hal pertama yang harus dilakukan ialah bagaimana memproyeksikan objek secara baik dan tepat agar mampu menghasilkan gambaran radiograf yang optimal pada objek yang akan diperiksa sehingga dapat menghasilkan gambaran radiograf yang akurat dan informatif, seperti pemeriksaan radiografi pada abdomen (Long, et al, 2016).

Abdomen merupakan bagian dari tubuh yang berbatasan dengan diafragma dan panggul superior (inlet panggul). Rongga *abdominopelvis* terdiri dari dua bagian yaitu bagian superior atau rongga perut dan bagian inferior atau rongga panggul. Rongga perut terdiri dari usus kecil dan besar, hati, kandung empedu, limpa, pankreas, dan ginjal. Sedangkan rongga panggul terletak di dalam batas tepi tulang panggul dan berisi rectum dan sigmoid dari usus besar, saluran kemih kandung kemih, dan organ reproduksi (Long, Rollins dan Smith, 2016).

Kelainan yang sering terjadi pada abdomen terdapat pada saluran pencernaan seperti adanya *Akut Abdomen*. Akut abdomen didefinisikan sebagai rasa sakit yang luar biasa (memiliki skor maksimal pada VAS – visual analog scoring system) pada regio abdomen yang membutuhkan penanganan segera. Akut abdomen merupakan kondisi kegawatan yang dapat disebabkan oleh masalah bedah dan non-bedah (Abdullah and Firmansyah, 2012), di antaranya adalah infeksi, inflamasi, oklusi atau obstruksi vaskular. Pasien umumnya datang dengan nyeri pada abdomen dengan onset mendadak disertai dengan mual atau muntah (Patterson, Kashyap and Dominique, 2020). Akut abdomen merupakan salah satu keluhan paling umum pada pasien anak-anak, dan menimbulkan tantangan diagnostik karena berbagai penyebab yang dapat mendasarinya (Kim, 2013) Salah satu pemeriksaan untuk mendiagnosa kasus *Akut abdomen* adalah pemeriksaan radiografi *Abdomen*.

Pemeriksaan radiografi *Abdomen* merupakan pemeriksaan secara radiografi yang dilakukan tanpa persiapan dan tanpa menggunakan media kontras dengan tujuan untuk melihat kelainan yang terdapat pada abdomen. Menurut Long, et al (2016) Pemeriksaan radiografi abdomen memiliki beberapa proyeksi. Proyeksi yang umum digunakan pada abdomen yaitu, AP terlentang, AP setengah duduk digunakan untuk melihat adanya udara yang keluar dari saluran usus ke dalam ruang peritoneal yang berada di bawah diafragma. Proyeksi yang paling sering dilakukan adalah proyeksi AP telentang yang sering disebut KUB (*kidneys, uterters, dan bladder*) karena KUB termasuk ginjal, ureter, dan kandung kemih. (Bontrager, 2018)

Menurut jurnal pertama yang ditulis Gans, dkk (2012) dengan judul '*Plain Abdominal Radiography in Acute Abdominal Pain; Past, Present, and Future*' Beberapa penelitian telah menunjukkan bahwa diagnosis hanya didasarkan pada kondisi medis pasien anamnesis, pemeriksaan fisik, dan tes laboratorium tidak cukup dapat diandalkan, meskipun faktanya aspek-aspek ini adalah bagian penting dari pemeriksaan pasien dengan penyakit abdomen acute. Secara tradisional, pemeriksaan pencitraan dimulai dengan radiografi perut. Namun, banyak penelitian telah menunjukkan sensitivitas dan akurasi yang rendah untuk radiografi polos abdomen di evaluasi abdomen acute serta berbagai penyakit tertentu seperti perforasi viskus, obstruksi usus, benda asing yang tertelan, dan batu ureter. tomografi komputer, dan khususnya computed tomography setelah ultrasonografi negatif, memberikan gambaran yang lebih baik pemeriksaan dari pada radiografi polos abdomen saja.

Menurut jurnal kedua yang ditulis Paolillo, dkk (2015) dengan judul “*Is There Still A Role For Abdominal Plain X-Ray In Acute Abdomen?*” Pemeriksaan pencitraan pada pasien dengan nyeri perut akut masih menggunakan pemeriksaan rontgen di beberapa fasilitas klinis. Namun film konvensional mempunyai kegunaan yang terbatas jika dilakukan sebagai pemeriksaan rutin. Radiografi abdomen sering digunakan pada pasien yang diduga mengalami perforasi organ dan obstruksi usus besar, adapun USG juga sangat bermanfaat dalam sebagian besar pemeriksaan abdomen dengan kasus nyeri perut. Beberapa penelitian telah menunjukkan bahwa diagnosis hanya berdasarkan riwayat, pemeriksaan fisik, dan tes laboratorium tidak cukup dapat diandalkan, aspek-aspek ini merupakan bagian penting dalam mengevaluasi pasien dengan gejala akut nyeri perut. Sebuah studi gambar secara tradisional merupakan rangkaian radiografi perut dan dada dalam posisi terlentang dan berdiri. Sayangnya, penggunaan sinar-X terbatas untuk pencitraan perut. Pada tahun 2011, Van dari Grup Raden menerbitkan hasil studi multisenter prospektif. Penelitian ini membandingkan diagnosis awal berdasarkan evaluasi klinis saja dengan diagnosis akhir pada pasien dengan nyeri perut yang datang ke unit gawat darurat.

Menurut jurnal yang ditulis Denham MmedRadSc, dkk (2020) “*Exploring the evidence-practice gap in the use of plain radiography for acute abdominal pain and intestinal obstruction: a systematic review and meta-analysis*” Hasilnya menunjukkan bahwa penggunaan radiografi polos abdomen dapat dikurangi secara substansial, terutama untuk pasien dengan nyeri abdomen acute yang tidak terdiferensiasi. Sementara beberapa pedoman ada, ada argumen yang kuat untuk klinis aturan keputusan untuk pencitraan perut untuk menginformasikan pengambilan keputusan klinis berbasis bukti dan rujukan radiologi.

Berdasarkan uraian diatas ada pengaruh foto polos abdomen pada kasus abdomen acute. Maka penulis tertarik untuk mengangkat sebagai literatur yang akan dikaji lebih lanjut dengan judul “Peranan Foto Polos Abdomen pada Kasus Abdomen Akut”.

1.2 Rumusan Masalah

Berdasarkan latar belakang diatas maka rumusan masalah dalam studi literatur ini adalah bagaimana peranan foto polos abdomen pada kasus

abdomen akut menurut Gans, dkk (2012), Paolillo, dkk (2015), dan Denham Mmed RadSc, dkk (2020)?

1.3 Tujuan Penelitian

Untuk mengetahui peranan foto polos abdomen pada kasus abdomen akut dari ketiga jurnal.

1.4 Manfaat Penelitian

Manfaat dari penelitian Karya Tulis Ilmiah ini adalah sebagai berikut :

1.4.1 Manfaat Teoritis

Hasil penelitian ini diharapkan dapat menambah ilmu pengetahuan dan memberikan informasi yang lebih baru untuk pembaca, berkaitan dengan foto polos abdomen pada kasus abdomen akut dari ketiga jurnal. Khususnya di Institusi Pendidikan, sebagai sumber pustaka yang dapat dijadikan tambahan referensi untuk Program Studi Diploma III Teknik Rontgen Universitas Widya Husada Semarang.

1.4.2 Manfaat Praktis

Hasil penelitian ini diharapkan dapat mengetahui peranan foto polos abdomen pada kasus abdomen akut dari ketiga jurnal. Sehingga dapat dijadikan masukan untuk mencari solusi bagi Instalasi Radiologi pada umumnya, serta dapat menjadi upaya dalam pengembangan program kendali mutu di Instalasi Radiologi.

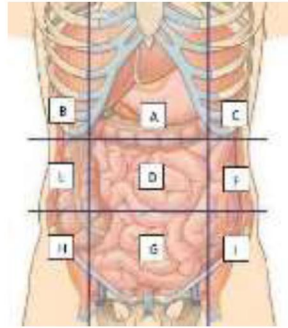
BAB II

TINJAUAN PUSTAKA

2.1 Tinjauan Teoritis

2.1.1 Anatomi Abdomen

Abdomen adalah bagian tubuh yang berbentuk rongga terletak diantara toraks dan pelvis. rongga ini berisi viscera dan dibungkus dinding abdomen yang terbentuk dari otot abdomen, columna vertebralis, dan tulang ilium. Untuk membantu menetapkan suatu lokasi di abdomen, yang paling sering dipakai adalah pembagian abdomen oleh dua buah bidang bayangan horizontal dan dua bidang bayangan vertikal. Bidang bayangan tersebut membagi dinding anterior abdomen menjadi sembilan daerah (regiones). Dua bidang diantaranya berjalan horizontal melalui setinggi tulang rawan iga kesembilan, yang bawah setinggi bagian atas crista iliaca dan dua bidang lainnya vertikal di kiri dan kanan tubuh yaitu dari tulang rawan iga kedelapan hingga ke pertengahan ligamentum inguinale (Keith L.Moore, 2013).



Keterangan Gambar :

- | | |
|---|---|
| <p>a. <i>Epigastric Region</i></p> <p>b. <i>Right Hypochondriac Region</i></p> <p>c. <i>Left Hypochondriac Region</i></p> <p>d. <i>Umbilical Region</i></p> | <p>e. <i>Right Lumbar Region</i></p> <p>f. <i>Left Lumbar Region</i></p> <p>g. <i>Hypogastric Region</i></p> <p>h. <i>Right Iliac Region</i></p> <p>i. <i>Left Iliac Region</i></p> |
|---|---|

Gambar 2. 1 Anatomi Sembilan daerah Abdomen (BD Chaurasia's, 2020)

Sembilan daerah perut terdiri dari :

1. *Hypocondriaca dextra* meliputi organ : lobus kanan hati, kantung empedu, sebagian duodenum fleksura hepatic kolon, sebagian ginjal kanan dan kelenjar suprarenal kanan.
2. *Epigastrica* meliputi organ: *pilorus gaster, duodenum*, pankreas dan *sebagian* dari hepar.
3. *Hypocondriaca sinistra* meliputi organ: gaster, limpa, bagian *kaudal pankreas, fleksura lienalis kolon*, bagian proksimal ginjal kiri dan kelenjar suprarenal kiri
4. *Lumbalis dextra* meliputi organ: kolon ascenden, bagian distal ginjal kanan, *sebagian duodenum* dan *jejenum*
5. *Umbilical* meliputi organ: *Omentum, mesenterium*, bagian bawah *duodenum, jejenum* dan *ileum*.

6. *Lumbalis sinistra* meliputi organ: kolon ascenden, bagian distal ginjal kiri, sebagian *jejunum* dan *ileum*.
7. *Inguinalis dextra* meliputi organ: *sekum*, *apendiks*, bagian *distal ileum* dan ureter kanan.
8. *Pubica/Hipogastric* meliputi organ: *ileum*, vesica urinaria dan uterus (pada kehamilan).
9. *Inguinalis sinistra* meliputi organ: kolon sigmoid, ureter kiri dan ovarium kiri.

Bidang kuadran Abdomen membentuk bidang garis horizontal dan vertikal bidang melalui perut di umbilikus (atau pusar), lalu akan membelah perut menjadi empat kuadran. Satu bidang akan melintang melalui perut pada tingkat umbilicus yang sering disebut:

1. Kuadran Kanan Atas (RUQ)

Kuadran kanan atas adalah bagian yang memotong kanan atas yang terdiri dari Hati, Kandung Empedu, paru, esofagus.

2. Kuadran Kiri Atas (LUQ)

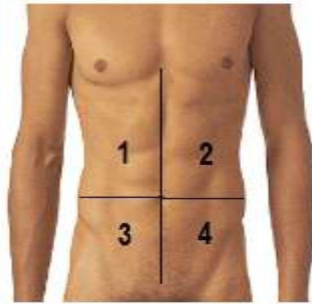
Kuadran kiri atas adalah bagian yang memotong kiri atas yang terdiri dari Hati, Jantung, Esofagus, Paru, Pankreas, Limfa, Lambung.

3. Kuadran Kanan Bawah (RLQ)

Kuadran kanan bawah adalah bagian yang memotong kanan bawah yang terdiri dari Usus besar, Usus kecil, kandung kemih, rectum, testis, anus.

4. Kuadran Kiri Bawah (LLQ)

Kuadran kiri Bawah adalah bagian yang memotong kiri bawah yang terdiri dari Anus, rectum, testis, ginjal, usus kecil, usus besar.



Keterangan Gambar:

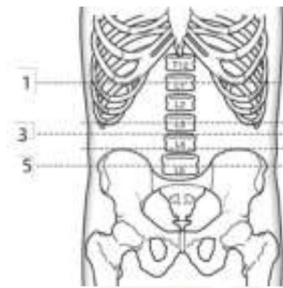
1. Left upper quadran
2. Right upper quadran
3. Left lower quadran
4. Right lower quadran

Gambar 2. 2 Anatomi Kuadran Abdomen (Bontrager,2018)

Tujuh landmark berikut ini penting dalam penentuan posisi perut atau menemukan organ di dalam perut yaitu :

1. Proses Xifoid (tingkat T9-T10): Ujung Proses Xifoid adalah distal atau inferior dari sternum.
2. Margin kosta (tulang rusuk) inferior (tingkat L2-L3): Penanda ini digunakan untuk menemukan organ perut bagian atas, seperti kantong empedu dan perut.
3. Puncak Iliac (tingkat sela vertebra L4-L5): Puncak ilium adalah bagian paling atas dari batas lengkung dari tulang pangkal paha. Puncak iliaka dapat dipalpasi dengan mudah dengan menekan ke dalam dan ke bawah di sepanjang margin tengah lateral perut.
4. Tulang belakang iliaka superior anterior (ASIS): ASIS dapat ditemukan dengan menempatkan krista iliaka, lalu meraba secara anterior dan inferior sampai proyeksi atau "tonjolan" yang menonjol dirasakan.
5. Trochanter yang lebih besar: Tanda ini lebih mudah diraba pasien kurus. Palpasi yang lembut tetapi sangat tegas biasanya diperlukan untuk merasakan gerakan trokanter dengan satu tangan.
6. Simfisis pubis adalah sambungan anterior (sendi) dari dua tulang panggul. Anterior paling superior bagian pubis dapat diraba saat pasien berada di posisi terlentang.

7. Tuberositas iskia: Tanda ini dapat digunakan untuk menentukan margin bawah pada abdomen PA dengan pasien dalam posisi telungkup.



Keterangan gambar:

1. *Transpyloric plane;*
2. *Subcostal plane;*
3. *Transumbilical plane;*
4. *Interiliac plane;*
5. *Transtubercular plane;*

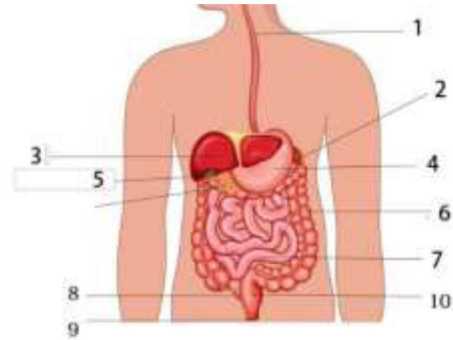
Gambar 2. 3 *Landmarks Abdomen (BD Chaurasia's, 2020)*

2.1.2 Sistem Fungsional Abdomen

Adapun sistem fungsional yang terdapat di dalam rongga abdomen di golongan sebagai berikut :

a. Saluran Pencernaan (Tractus Digestivus)

Saluran Pencernaan (Tractus Digestivus) adalah saluran dari otot yang memanjang dari mulut sampai ke anus. Saluran ini terdiri dari lapisan otot yang memungkinkan dindingnya untuk bergerak. Pergerakan dinding organ ini disebut dengan peristaltis yang memungkinkan makanan dan minuman untuk masuk dan dicerna pada organ tertentu dalam system pencernaan. Gerakan peristaltik tampak seperti gelombang yang berjalan di otot kejadian seperti gelombang ini disebut dengan kontraksi dan relaksasi (Bontranger, 2018).

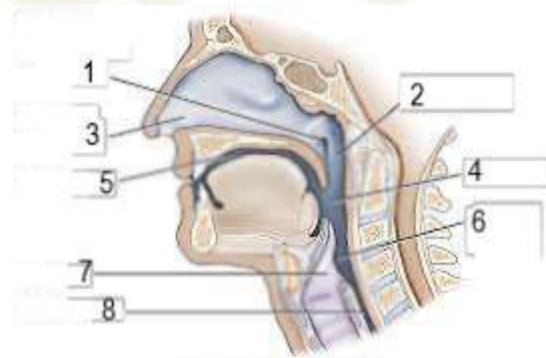


Keterangan gambar :

- | | |
|------------------------|----------------------------|
| 1. <i>Esophagus;</i> | 6. <i>Large intestine;</i> |
| 2. <i>Spleen;</i> | 7. <i>Small intestine;</i> |
| 3. <i>Liver;</i> | 8. <i>Appendix;</i> |
| 4. <i>Stomach;</i> | 9. <i>Anus;</i> |
| 5. <i>Gallbladder;</i> | 10. <i>Rectum</i> |

Gambar 2. 4 Saluran Gastrointestinal (Bontranger, 2018)

Organ yang terdapat di saluran Pencernaan (Tractus Digestivus) terdiri dari Oral Cavity, Pharynx, Oesophagus (Esofagus) Rongga mulut (mulut) dan faring umum terjadi pada sistem pernapasan dan pencernaan sistem. Oesophagus adalah suatu saluran berotot dengan panjang sekitar 25 cm berdiameter rata-rata 2 cm yang membawa makanan dari pharynx ke gaster (Keith L.Moore,2013).



Keterangan gambar:

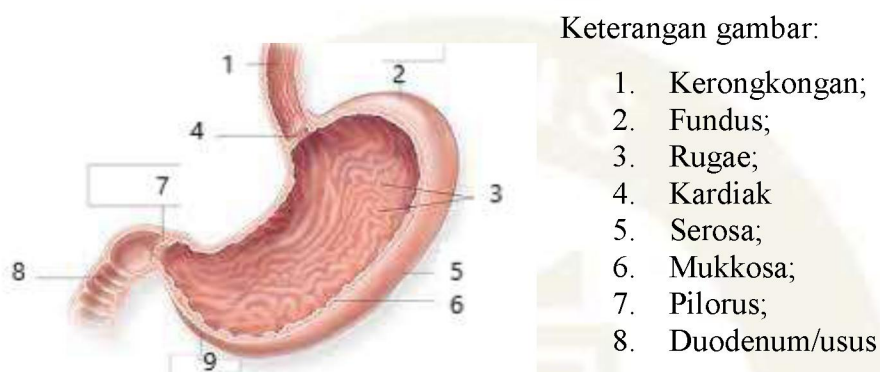
1. *Tympanic cavities*
2. *nasopharynx*
3. *Nasal cavities*
4. *oropharynx*
5. *Oral cavity*
6. *Laryopharynx*
7. *Larynx*
8. *esophagus*

Gambar 2. 5 Anatomi Oral Cavity, Pharynx, Oesophagus

(Bontrager,2018)

1. Gaster (lambung)

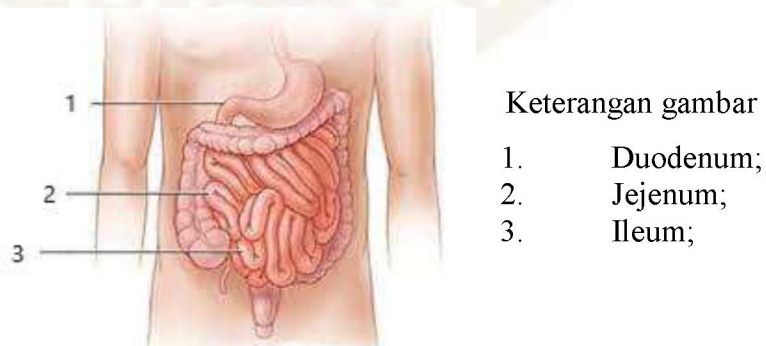
Gaster (lambung) Gaster memiliki 4 bagian yaitu, Cardia, Fundus, Corpus, ParsPyloricum. Gaster adalah organ khusus untuk pengumpulan makanan yang teringesti,yang secara kimiawi dan mekanis mempersiapkan makanan tersebut untuk digesti dan pasase ke dalam duodenum (Keith L.Moore,2013).



Gambar 2. 6 Anatomi Lambung (Bontrager,2018)

2. Usus halus

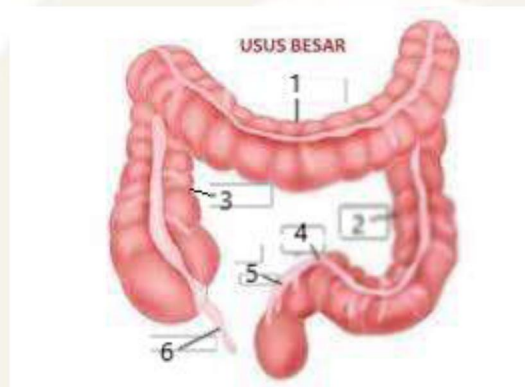
Usus kecil berlanjut dari perut sebagai panjang, struktur berbelit-belit seperti tabung sekitar 4,5 sampai 5,5 m panjangnya. bagian dari usus kecil terdiri dari bagian duodenum, jejunum dan ileum (Keith L.Moore,2013).



Gambar 2. 7 Anatomi Usus Halus (BD Chaurasia's,2020)

3. Usus besar (Large intestine)

Usus besar dimulai dari bagian Right Lower Quadrant. Usus besar terdiri dari empat bagian besar, yaitu caecum, colon, rectum, dan anal canal. Caecum adalah bagian pertama intestinum crassum yang berlanjut dengan colon ascendens. Colon memiliki empat bagian yaitu, bagian ascendens, transversum, descendens, dan sigmoid (Keith L. Moore, 2013). Bagian akhir dari usus besar disebut dengan rectum. Anal canal adalah bagian dari distal rectum yang akan berakhir di anus (Bontrager, 2018)



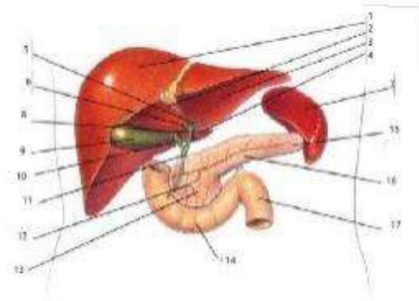
Keterangan gambar:

1. Kolon transversum;
2. Kolon desenden;
3. Kolon asenden;
4. Kolon sigmoid;
5. Usus buntu;

Gambar 2. 8 Anatomi Usus Besar (BD Chaurasia's,2020)

4. Sistem Hepatobilia

Sistem Hepatobiliar merupakan suatu saluran yang mengalirkan empedu dari hepar ke dalam duodenum. Sistem ini juga merupakan organ pencernaan yang berada di luar saluran pencernaan tetapi membantu pencernaan melalui bahan yang mereka keluarkan ke dalam saluran pencernaan (Bontrager, 2018).



Keterangan gambar:

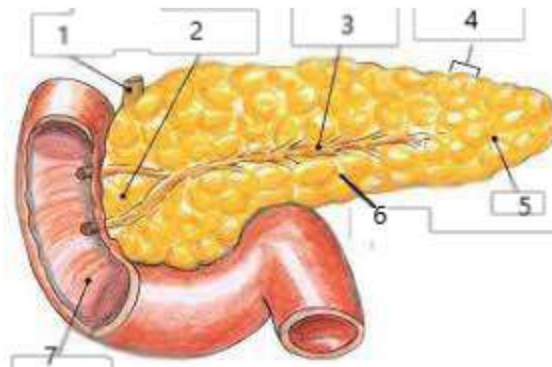
- | | |
|-------------------------|-----------------------|
| 1. Right lobe; | 9. Gallbladder; |
| 2. Quadrate lobe; | 10. Cystic duct; |
| 3. Left lobe; | 11. Common bile duct; |
| 4. Caudate lobe; | 12. Pancreatic duct; |
| 5. Right hepatic duct; | 13. Head of pancreas; |
| 6. Left hepatic duct; | 14. Duodenum: |
| 7. Spleen; | 15. Tail of pancreas; |
| 8. Common hepatic duct; | 16. Pancreas; |
| | 17. Jejunum; |

Gambar 2. 9 Anatomi Hepatobiliar (Bontrager,2018)

Organ-Organ yang terdapat di sitem Hepatibiliar terdiri dari:

a) Pancreas

Pancreas (pankreas) merupakan suatu kelenjar pencernaan tambahan yang terletak di retroperitonel dan menyalang dinding abdomen posterior, di sebelah posterior dinding lambung diantara duodenum di kanan dan lien di kiri. Pankreas menghasilkan sekresi eksokrin dan sekresi endokrin (Keith L.Moore,2013).



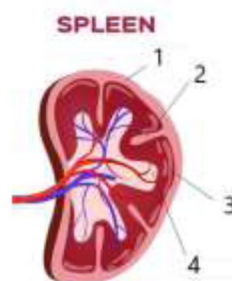
Keterangan gambar:

- | | |
|-----------------------|-------------------|
| 1. Sakuran empedu; | 5. Ekor; |
| 2. Kepala pancreas; | 6. Badan pancreas |
| 3. Kelenjar pancreas; | 7. Duodenum; |
| 4. Lobules; | |

Gambar 2. 10 Anatomi Pankreas (BD Chaurasia's,2020)

b) Spleen (Limpa)

Limpa adalah bagian dari sistem limfatik yang bersama dengan jantung dan pembuluh darah, limpa merupakan bagian dari sistem peredaran darah. Salah satu organ perut penting yang menempati ruang posterior dan ke bagian kiri perut di kuadran kiri atas (Bontrager,2018).



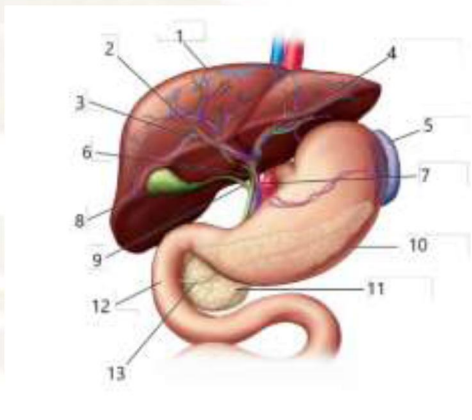
Keterangan gambar:

1. Capsule;
2. Trabecula;
3. Vascular sinusoid;
4. White pulp;

Gambar 2. 11 Anatomi Spleen (BD Chaurasia's,2020)

c) Liver (Hati)

Hati adalah sebuah organ kelenjar yang padat terbesar di tubuh, terletak di kuadran kanan atas. Hati memiliki banyak sekali fungsi salah satunya adalah produksi empedu yang membantu dalam emulsi kation (kerusakan) (Bontrager,2018).



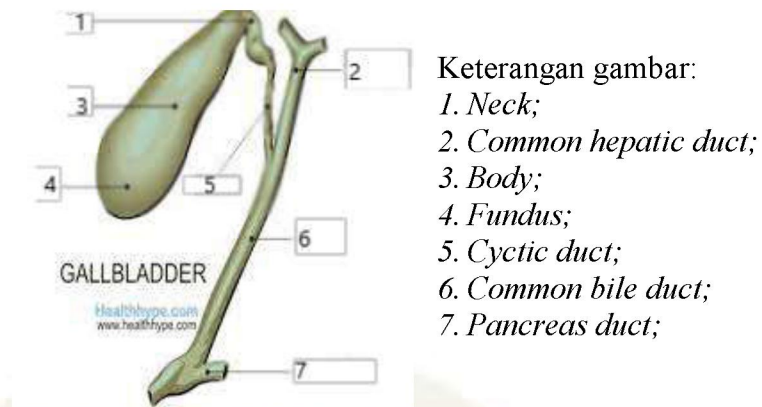
Keterangan gambar:

- | | |
|-------------------------|-----------------------|
| 1. Liver; | 8. Gallbladder; |
| 2. Right hepatic duct; | 9. Cystic duct; |
| 3. Hepatic portal vein; | 10. Stomach; |
| 4. Left hepatic duct; | 11. Pancreas; |
| 5. Spleen; | 12. Deodenom; |
| 6. Common hepatic duct; | 13. Common bile duct; |
| 7. Hepatic artery; | |

Gambar 2. 12 Anatomi Hati (Bontrager,2018)

d) Gallbladder (Kandung Empedu)

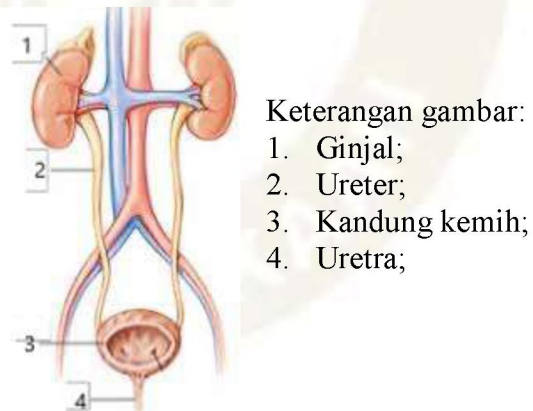
Kandung empedu merupakan kantong berbentuk seperti buah pir yang terletak di bagian sebelah dalam hati (scissura utama hati) di antara lobus kanan dan lobus kiri hati. Panjang kurang lebih 7,5 – 12 cm, Kandung empedu terdiri dari fundus, korpus, infundibulum, dan kolum (Bontrager,2018).



Gambar 2. 13 Anatomi Kandung empedu (BD Chaurasia's, 2020)

e) Sistem Urinaria (kemih)

Sistem saluran kemih terdiri dari dua ginjal, dua ureter satu kandung kemih, dan satu uretra (Kenneth and John, 2014).



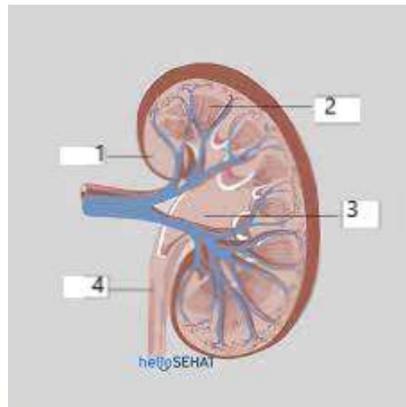
Gambar 2. 14 Anatomi Sistem Urinaria (Kenneth and John, 2014)

Organ-organ yang terdapat pada sistem urinaria terdiri dari :

1) Ginjal (Ren)

Ginjal merupakan organ utama dalam traktus urinarius yang berbentuk oval, Kedua organ berbentuk kacang ini terletak

di kedua sisi kolom vertebralis di bagian paling posterior rongga perut (Keith L, Moore, 2013).



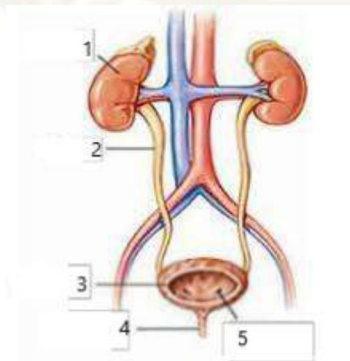
Keterangan gambar:

1. Kortex;
2. Medulla;
3. Pelvic;
4. Ureter;

Gambar 2. 15 Anatomi Ginjal (BD Chaurasia's, 2020)

2) Ureter

Sepasang ureter berfungsi sebagai pengantar atau saluran urine dari ginjal menuju kandung kemih. Kontraksi dari gerak peristaltik dinding ureter dan tekanan hidrostatik mendorong urin menuju kandung kemih. Ureter memiliki panjang sekitar 25-30 cm, ureter terletak dibelakang peritoneum dan di depan muskulus psoas (Long et al., 2016).



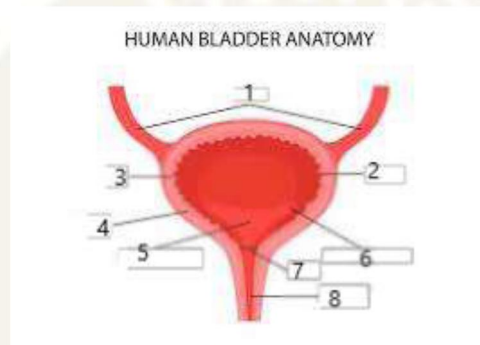
Keterangan gambar:

1. Kidney;
2. Ureter;
3. Bladder;
4. Urethra;
5. Ureter opening;

Gambar 2. 16 Anatomi Ureter (BD Chaurasia's, 2020)

3) Kandung kemih

Kandung kemih terletak pada rongga pelvis sampai simfisis pubis. Pada pria terletak pada anterior rectum, sedangkan pada wanita terletak pada anterior vagina dan inferior uterus. Kandung kemih merupakan rongga yang bisa mengembang. Kandung kemih berfungsi sebagai tempat penampungan urin sementara sebelum di keluarkan oleh tubuh (Long et al., 2016)



- Keterangan gambar:
1. Ureter;
 2. Muscosa;
 3. Detrusor muscle;
 4. Fat layer;
 5. Trigone of bladder;
 6. Ureteral opening;
 7. Neck;
 8. Urethra

Gambar 2. 17 Anatomi Kandung kemih(BD Chaurasia's,2020)

2.1.3 Fisiologi

a. Tractus gastrointestinal

Tractus gastrointestinal sangat penting bagi kehidupan dan kesehatan kita, fungsi yang tidak baik dari tractus gastrointestinal akan berpotensi menjadi sumber penyakit dan bisa mempengaruhi kualitas hidup seseorang. Berikut ini adalah dua fungsi utama dari tractus gastrointestinal :

1. Pencernaan

Tractus gastrointestinal bertanggung jawab atas pemecahan dan penyerapan dari makanan dan minuman yang dibutuhkan oleh tubuh. Banyak organ yang memiliki tugas

tertentu dalam sistem pencernaan. Mulai dari memecah atau menghaluskan makanan secara mekanik yang merupakan tugas dari gigi sampai memproduksi cairan empedu yang merupakan tugas dari hati (Boundless, 2016).

2. Absorpsi

Absorpsi terjadi di dalam usus halus, dimana nutrisi secara langsung akan disalurkan ke aliran darah. Setiap organ dalam sistem digestivus berperan dalam proses absorpsi (Boundless, 2016).

b. Sistem Hematobilier

1. Hepar

Hepar memiliki berbagai macam fungsi untuk menjaga tubuh dalam kondisi fisiologis. Fungsi hepar bersangkutan dengan metabolisme tubuh, khususnya mengenai pengaruhnya atas makanan dan darah. Hepar merupakan pabrik kimia terbesar didalam tubuh, dalam hal menjadi “perantara metabolisme”, artinya hati mengubah zat makanan yang di absorpsi dari usus dan disimpan di suatu tempat di dalam tubuh, guna dibuat sesuai pemakaian didalam jaringan. Hepar juga mengubah zat buangan dan bukan racun agar mudah untuk ekskresi ke dalam empedu dan urine (Pearce, 2019).

2. Kandung Empedu

Kandung empedu adalah sebuah kantong berbentuk terong dan merupakan membran berotot. Letaknya di dalam sebuah lekukan di sebelah permukaan bawah hati, sampai di pinggiran depannya. Kandung empedu memiliki fungsi sebagian tempat persediaan getah empedu. Kandung empedu juga melakukan fungsi penting yaitu getah empedu yang tersimpan di dalamnya dibuat pekat (Pearce, 2019).

3. Pankreas

Pankreas dapat disebut sebagai organ rangkap, mempunyai dua fungsi. Fungsi eksokrin dilaksanakan sel sekretori lobulanya, yang membentuk getah pancreas dan yang berisi enzim dan elektrolit. Cairan pencernaan itu berjalan melalui saluran ekskretori halus dan akhirnya dikumpulkan dua saluran, yaitu yang utama disebut ductus wirsungi dan sebuah saluran lain, yaitu ductus Santorini yang masuk kedalam duodenum (Pearce, 2019).

c. Sistem Urinaria

1. Ginjal

Ginjal berperan sebagai pengatur komposisi dan volume cairan dalam tubuh serta penyaring darah untuk dibuang dalam bentuk urine sebagai zat sisa yang tidak diperlukan oleh tubuh dan menahannya agar tidak bercampur dengan zat-zat yang dibutuhkan oleh tubuh (Hidayat, 2012).

2. Uretra

Uretra merupakan organ yang berfungsi menyalurkan urine ke bagian luar. Fungsi uretra pada wanita berbeda dengan yang terdapat pada pria. Pada pria, uretra digunakan sebagai tempat pengaliran urine dan sistem reproduksi, berukuran panjang 13,7-16,2 cm, dan terdiri atas tiga bagian, yaitu prostat, selaput (membran), dan bagian yang berongga (ruang). Pada wanita, uretra memiliki panjang 3,7-6,2 cm dan hanya berfungsi sebagai tempat menyalurkan urine ke bagian luar tubuh (Hidayat, 2012).

3. Kandung kemih

Kandung kemih merupakan sebuah kantong yang terdiri atas otot halus, berfungsi menampung urin. Kandung kemih merupakan organ yang berongga yang terletak di sebelah

anterior tepat di belakang os pubis. Sebagian besar dinding kandung kemih tersusun dari otot polos yang dinamakan muskulus detrusor. Kontraksi otot ini berfungsi untuk mengosongkan kandung kemih pada saat urinasi (buang air kecil) (Keith L, Moore, 2013)

2.1.4 Patologi

Akut abdomen atau nyeri akut abdomen adalah suatu kasus kegawatdaruratan abdomen yang dapat terjadi karena masalah bedah dan non bedah, ditandai dengan keluhan nyeri abdomen yang terjadi secara tiba-tiba dan berlangsung kurang dari 24 jam. Pada kunjungan pasien ke UGD, dilaporkan bahwa insiden akut abdomen berkisar 5-10%. Berdasarkan data rekam medik RSUD Karawang, dari total 10.435 kunjungan di UGD selama tahun 2012, 405 kasus di antaranya ialah pasien akut abdomen dengan berbagai penyebab. Peritonitis merupakan salah satu dari sekian banyak penyebab akut abdomen yang menyumbang 1% insiden pasien yang datang ke UGD dan merupakan penyebab utama kedua dari sepsis pada pasien di ICU secara global (Amalita Mananna dkk, 2019)

Definisi Akut Abdomen Akut abdomen merupakan sebuah gejala berupa nyeri hebat pada regio abdomen yang menunjukkan adanya keadaan darurat yang membutuhkan tindakan medis secepatnya. Pasien umumnya datang dengan keluhan nyeri pada abdomen dengan onset yang tiba-tiba dan disertai mual atau muntah (Patterson, Kashyap and Dominique, 2020). Akut abdomen adalah salah satu keluhan yang umum ditemukan pada anak-anak. Hal ini dapat disebabkan oleh berbagai kondisi bedah dan nonbedah. Kondisi nonbedah yang paling umum dialami adalah gastroenteritis, sedangkan kondisi bedah yang paling umum adalah appendisitis (Kim, 2013).

2.1.5 Peranan Foto Polos Abdomen

Menurut penelitian yang dilakukan oleh Guliz Yılmaz (2015) foto polos abdomen lebih bermanfaat untuk diagnosis intususepsi dan obstruksi usus sedangkan apendisitis akut didiagnosis menggunakan ultrasound. Foto polos abdomen dapat dijadikan metode pemeriksaan awal pada anak-anak dengan gejala obstruksi dan ultrasound dapat dijadikan metode pemeriksaan awal pada anak-anak dengan gejala nyeri pada *right lower quadrant* dan nyeri kolik.

2.1.6 Prosedur Pemeriksaan Radiografi Foto Abdomen Akut

1. Persiapan Pasien

Tidak ada persiapan khusus pada pemeriksaan abdomen, hanya saja pasien melepaskan benda-benda yang dapat mengganggu hasil gambaran seperti bahan logam, dan memberikan penjelasan terkait pemeriksaan abdomen.

a. Persiapan Alat & Bahan

1. Pesawat Sinar-X
2. Kaset 35x43 cm
3. Film 35x43 cm
4. Grid
5. Marker

b. Indikasi Pemeriksaan

Indikasi merupakan kondisi-kondisi yang terkait dengan abdomen yaitu:

1. Ileus Obstruksi
2. Perforasi Usus
3. Trauma Tumpul, dll.

c. Kontra Indikasi

Pada pemeriksaan foto polos abdomen tidak memiliki kontra indikasi absolut, namun terdapat kontra indikasi relatif foto polos abdomen berupa kehamilan.

d. Teknik Pemeriksaan Abdomen

1. Proyeksi Anterior Posterior (AP)

Tujuan dilakukannya proyeksi AP untuk memperlihatkan ada atau tidaknya penebalan atau distensi pada kolon yang disebabkan karena massa atau gas pada kolon itu.

Posisi pasien : Atur pasien terlentang atau berdiri dengan bidang mid sagital dipusatkan ke garis tengah meja atau IR, Lengan diletakkan di sisi pasien, jauh dari tubuh, Kaki ditekuk dengan penyangga di bawah lutut.

Posisi objek : Tidak ada rotasi panggul atau bahu dan dada, atur objek di pertengahan kaset.

Berkas sinar : Tegak lurus pada pertengahan kaset.

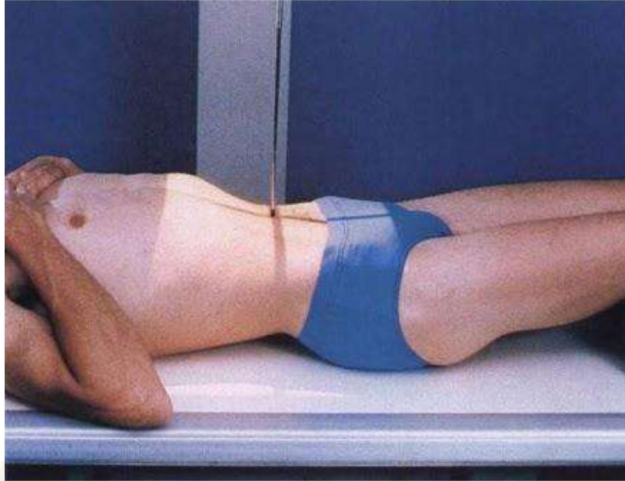
Titik bidik : Pada umbilicus atau 2 inchi (5 cm) diatas crista iliaca.

FFD : 100 cm.

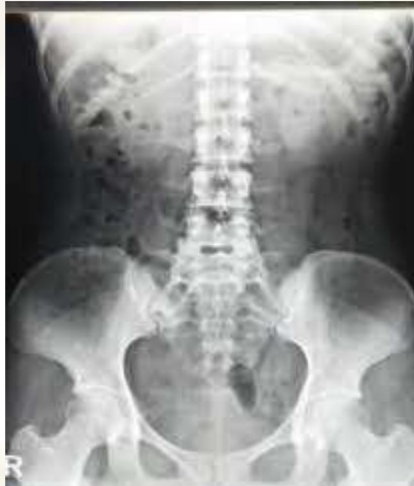Ukuran Kaset : 35x43cm, Memanjang dengan menggunakan moving grid atau Stationary grid.

Shielding : Lindungi jaringan radiosensitif di luar wilayah yang diinginkan menggunakan APD

Eksposi : Instruksikan pasien menarik nafas, keluarkan dan tahan. Ekspose ketika pasien tahan nafas.



Gambar 2. 18 Abdomen Proyeksi Anterior Posterior (Bontranger, K.L. 2018)



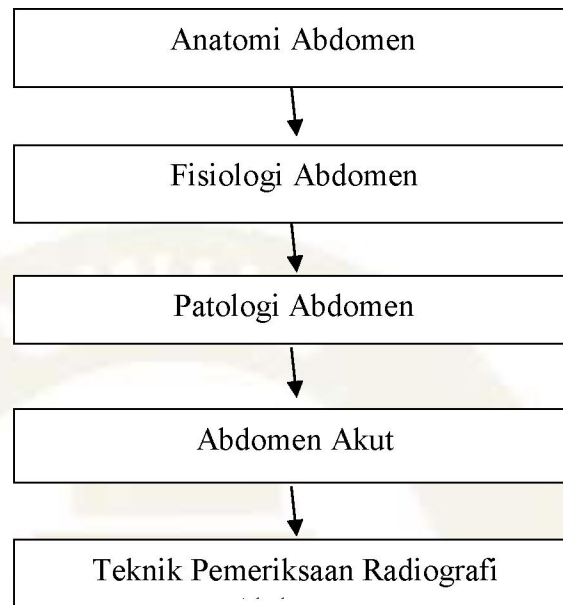
Gambar 2. 19 Hasil Radiograf Abdomen Proyeksi Anterior Posterior
(Bontranger, K.L. 2018)

Kriteria gambaran :

- a) Tampak Area dari *simfisis pubis* hingga perut bagian atas tampak.
- b) Tidak terpotong bagian kolum *vertebral* di tengah,
- c) Tulang rusuk, panggul, dan pinggul berjarak sama dari tepi radiograf di kedua sisi,
- d) *Crista iliaca* simetris, Otot *psaos*, batas bawah hati, dan ginjal.

2.2 Kerangka Teori

Berikut adalah kerangka teori yang diambil dalam penelitian ini berdasarkan berbagai sumber :



Gambar 2. 20 Kerangka Teori (Bontrager, K.L. 2018)

2.3 Pernyataan Penelitian

Berdasarkan uraian teori diatas, maka penulis memberikan pernyataan pada penelitian ini sebagai berikut :

- 2.3.1 Bagaimana peranan foto polos abdomen pada kasus abdomen akut menurut jurnal milik Gans, dkk (2012) Paolillo, dkk (2015), dan Denham MmedRadSc, dkk (2020)
- 2.3.2 Apa saja kekurangan dan kelebihan pada jurnal milik jurnal milik Gans, dkk (2012) Paolillo, dkk (2015), dan Denham MmedRadSc, dkk (2020)

BAB III

METODE PENELITIAN

3.1 Rancangan Penelitian

3.2.1 Jenis Penelitian

Jenis penelitian yang digunakan pada Karya Tulis Ilmiah (KTI) yang berjudul “Peranan Foto Polos Abdomen pada Kasus Abdomen Akut” ini merupakan jenis penelitian *kualitatif* dengan menggunakan metode studi literatur.

3.2.2 Waktu Penelitian

Penelitian ini dilakukan dari bulan Januari 2022 – Agustus 2022.

3.2 Metode Pengambilan Data

Untuk memperoleh data penelitian, penulis melakukan metode pengumpulan data dengan mengutip maupun merangkum jurnal, studi pustaka, kajian teori maupun sumber literatur yang lain yang relevan dengan tema teknik radiologi. *Study literature* dimulai dengan mencari kata kunci dalam jurnal online dengan tema yang sesuai dengan penelitian penulis. Basis data yang digunakan penulis adalah *google scholar*. Dari banyaknya literatur yang terdapat di internet, penulis hanya mengambil tiga jurnal yang akan dikaji yaitu, Peranan Foto Polos Abdomen Pada Kasus Abdomen Akut. Langkah-langkah yang dilakukan penulis untuk mengumpulkan data memiliki beberapa kriteria inklusi dan kriteria eksklusi sebagai berikut:

3.2.1 Mendefinisikan Kriteria Kelayakan *Literatur*

Pendefinisian kriteria kelayakan *literatur* ditentukan dengan tiga kriteria dimana :

1. Sumber *literatur* menggunakan jurnal, dalam penelitian ini penulis menggunakan 3 literatur berupa jurnal terkait Peranan Foto Polos Abdomen pada kasus Abdomen *Acute* .

2. *Literatur* yang digunakan penulisan untuk penelitian ini diantaranya jurnal yang di publikasikan pada tahun 2013, 2015, 2020 atau 10 tahun terakhir antara tahun 2011-2021.
3. *Literatur* dari jurnal merupakan riset asli yang telah dikaji dan dituliskan dalam bahasa Indonesia dari situs jurnal yang terakreditasi minimal skala nasional. Jurnal yang digunakan penulis dalam penelitian ini diantaranya di dapat dari situs, International Journal of General Medicine, Emergency Care Journal dan International Journal of Evidence-Based Healthcare

3.2.2 Kriteria Inklusi

Kriteria inklusi adalah kriteria dimana subyek penelitian dapat mewakili dalam sampel penelitian yang memenuhi syarat sebagai sampel. Kriteria inklusi dalam penelitian ini adalah :

1. Jumlah literatur yang digunakan adalah 3 jurnal.
2. Jurnal yang dipakai membahas tentang peranan foto polos abdomen dengan kasus abdomen acute .
3. Jurnal berskala internasional.
4. Jurnal dianggap relevan (memuat judul, nama pengarang, tahun terbit, abstrak, serta terdapat isi jurnal yang lengkap hingga daftar pustaka.

3.2.3 Kriteria Eksklusi

Kriteria eksklusi adalah kriteria dimana subyek penelitian tidak dapat mewakili sampel karena tidak memenuhi syarat sebagai sampel penelitian. Kriteria eksklusi dalam penelitian ini adalah :

1. Literatur yang berasal dari textbook memiliki tahun terbit lebih dari 10 tahun terakhir.
2. Literatur yang berasal blogspot, wordpress, wikipedia, dan sumber yang tidak jelas kepastiannya.

3.2.4 Mendefinisikan Sumber Informasi

Literatur yang digunakan dalam penelitian ini diperoleh dari berbagai jurnal penelitian diantaranya adalah International Journal of General Medicine dengan doi.org/10.2147/IJGM.S17410, Emergency Care Journal dengan doi:10.4081/ecj.2015.5528, International Journal of Evidence-Based Healthcare dengan DOI: 10.1097/XEB.0000000000000218 yang diakses penulis melalui situs yang sudah terakreditasi yaitu google scholar.

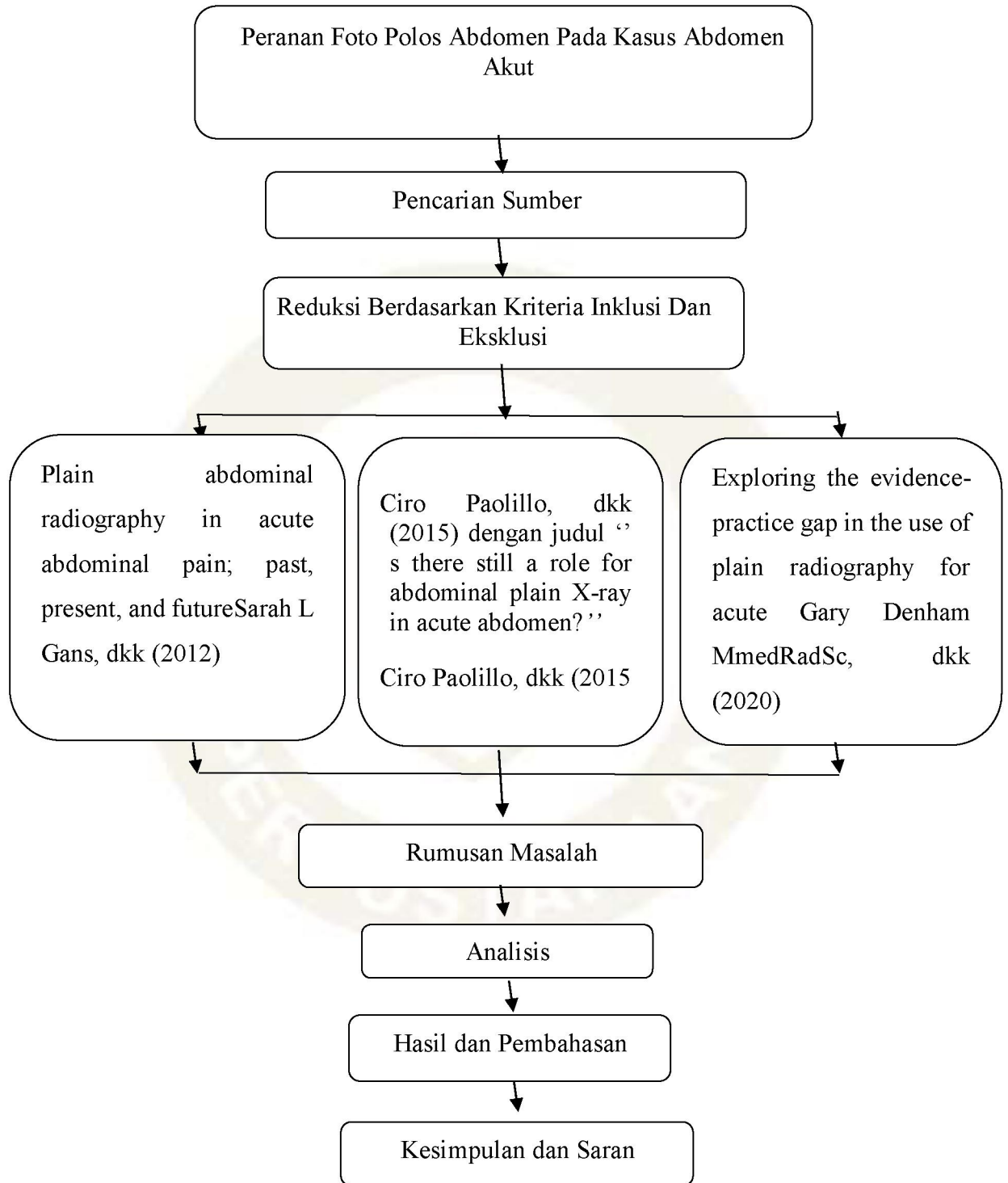
3.2.5 Pemilihan *Literature*

Penelitian studi literatur ini dilakukan dengan membatasi pencarian untuk jurnal yang diterbitkan pada tahun 2011-2021. Berdasarkan hal tersebut, penulis melakukan pencarian jurnal pada *google scholar* dengan menggunakan kata kunci “Abdomen, akut, foto polos abdomen” dan ditemukan jurnal sebanyak 3.910. Kemudian dari ketiga jurnal tersebut, penulis melakukan seleksi dan reduksi dengan menggunakan kriteria inklusi dan eksklusi sehingga, mendapatkan tiga jurnal utama yang dapat dijadikan sumber data studi literatur.

3.2.6 Pengumpulan Data

Pengumpulan data dilakukan secara manual dengan membuat formulir ekstrasi sesuai dengan isi jurnal yang dipakai. Formulir ekstrasi jurnal harus meliputi; judul, nama penulis, tahun terbit, tujuan penelitian, kata kunci, metodologi penelitian, hasil penelitian atau temuan.

3.3 Alur Penelitian



Gambar 3. 1 Alur Penelitian

3.4 Pengolahan dan Analisis data

Pengumpulan data dilakukan dengan cara melakukan kajian terhadap beberapa literatur yang terkait. Dari data – data yang sudah diperoleh dilakukan analisa mulai dari metode yang digunakan sampai dengan hasil penelitian dan membuat kesimpulan. Kemudian data disajikan dalam bentuk tulisan berupa ringkasan dari 3 jurnal yang digunakan. Data yang disajikan terdiri dari judul penelitian, waktu penelitian, regulasi yang digunakan pada masing-masing jurnal, dan hasil penelitian. Setelah data terkumpul dan disajikan kemudian dilakukan analisa sehingga dapat ditarik kesimpulan.



BAB IV

HASIL DAN PEMBAHASAN

4.1 Seleksi Artikel

Penelitian dengan tema sejenis telah banyak dilakukan baik dalam nasional maupun internasional. Pada studi literatur yang dilakukan, penulis mengambil tiga jurnal tentang foto polos abdomen pada kasus abdomen acute sebagai landasan acuan data penulis dalam mengerjakan Karya Tulis Ilmiah Studi Literatur dengan judul “Peranan Foto Polos Abdomen Pada Kasus Abdomen Acute”.

Penulis tertarik mengambil ke tiga jurnal tersebut karena jurnal membahas tentang Foto Polos Abdomen Pada Kasus Abdomen Acute, sehingga memberikan informasi lebih pemeriksaan radiografi abdomen.

4.2 Pemaparan jurnal

Penjelas pemaparan jurnal yang digunakan :

4.2.1 Plain abdominal radiography in acute abdominal pain; past, present, and future menurut gans dkk, (2012)

Literatur Jurnal yang pertama di publis menggunakan situs google scholar dengan kata kunci abdominal x-ray, acute abdomen, acute abdominal pain, emergency department, diagnostic imaging, abdominal radiography, berstandar internasional International Journal of General Medicine dengan doi.org/10.2147/IJGM.S17410

a. Tujuan

Untuk mengetahui akurasi diagnostik pada foto polos abdomen dengan kasus abdomen acute

b. Metode

Membandingkan data dari pasien dengan nyeri abdomen acute pada tiga titik waktu yang berbeda selama satu periode 35

tahun, yaitu 1972, 1992, dan 2007. Proporsi pasien dengan nyeri abdomen acute sebagai keluhan utama tetap kurang lebih stabil selama bertahun-tahun, menjadi 4% pada tahun 1972, 5% pada tahun 1992, dan 6,6% pada tahun 2007 .

c. Hasil

Radiografi polos menunjukkan sensitivitas dan akurasi rendah dan oleh karena itu umumnya tidak membantu; karena sensitivitasnya yang rendah dan negatif nilai prediktif, itu juga bisa menyesatkan dalam pemeriksaan dari nyeri abdomen acute. Meskipun dosis radiasi adalah lebih rendah dari CT, karakteristik tes biasa-biasa saja dari radiografi polos dapat menunda pengobatan yang tepat dan oleh karena itu merugikan. Sejumlah penelitian telah menunjukkan sensitivitas rendah dan akurasi untuk radiografi polos abdomen dalam evaluasi sakit abdomen acute serta untuk berbagai penyakit tertentu, seperti viskus berlubang, obstruksi usus, benda asing yang tertelan tubuh, dan batu ureter. Jika radiografi abdomen digunakan sebagai triase, Tujuannya adalah untuk menyingkirkan penyakit pada pasien yang benar-benar tidak memiliki penyakit, yaitu untuk mencegah pemeriksaan lebih lanjut. Namun, untuk tujuan ini, jumlah negatif palsu memiliki menjadi relatif rendah dan sensitivitas harus tinggi, yaitu tidak demikian halnya dengan radiografi perut Berdasarkan bukti yang tersedia berlimpah, kemajuan besar dalam pencitraan diagnostik, dan perubahan dalam pengelolaan penyakit tertentu, kita dapat menyimpulkan bahwa tidak ada tempat untuk radiografi perut polos dalam pemeriksaan pasien dewasa dengan nyeri perut akut dalam praktek saat ini.

4.2.2 Is there still a role for abdominal plain X-ray in acute abdomen?
Menurut Paolillo dkk, (2015)

Literatur Jurnal yang pertama di publis menggunakan situs google scholar dengan kata kunci Abdominal X ray; Acute abdomen; Plain radiography; Bowel occlusion; Pneumoperitoneum.berstandar internasional Emergency Care Journal dengan doi:10.4081/ecj.2015.5528

a. Tujuan

Untuk mengetahui akurasi diagnostik pada foto polos abdomen dengan kasus abdomen acute

b. Metode

Studi ini membandingkan diagnosis awal, setelah evaluasi klinis saja, dengan diagnosis akhir, pada pasien dengan nyeri perut yang datang ke UGD.

c. Hasil

Setelah radiografi, diagnosis utama sesuai dengan diagnosis akhir di setengah kasus; peningkatan akurasi dataran radiografi perut dikombinasikan dengan klinis pemeriksaan tidak signifikan. Dokter yang merawat mengubah diagnosis utama dari diagnosis klinis awal pada 11% setelah radiografi perut polos, dan ini perubahan akurat hanya pada 22% dari pasien. Studi ini menunjukkan bahwa diagnosis klinis setelah radiografi polos rutin tidak mengubah secara signifikan diagnosis utama berdasarkan evaluasi klinis saja. Itu Penulis menyimpulkan bahwa radiografi polos harus dihilangkan dari diagnostik rutin bekerja. Sekolah Tinggi Radiologi Amerika, Royal College of Radiolog dan Italian Society of Radiology, menerbitkan indikasi untuk radiografi abdomen yang meliputi: hanya kecurigaan viskus atau usus berlubang halangan. Penggunaan radiografi abdomen secara rutin sebagai penilaian pertama setelah pemeriksaan klinis pada abdomen akut mengingat rendahnya hasil diagnostik tes pencitraan ini. Namun, melakukan CT abdomen pada semua pasien yang

datang ke UGD dengan keluhan sakit perut adalah cara yang berlebihan.

4.2.3 Exploring the evidence-practice gap in the use of plain radiography for acute abdominal pain and intestinal obstruction: a systematic review and meta-analysis menurut Denham MmedRadSc dkk (2020)

Literatur Jurnal yang pertama di publis menggunakan situs google scholar dengan kata kunci acute abdomen, diagnostic imaging, radiography, sensitivity and specificity. berstandar internasional International Journal of Evidence-Based Healthcare dengan DOI: 10.1097/XEB.0000000000000218

a. Tujuan

Studi sebelumnya, beberapa sejak beberapa dekade, telah merekomendasikan bahwa penggunaan perut polos radiografi harus dibatasi, terutama dengan pertumbuhan modalitas pencitraan yang lebih akurat. Namun, bukti dari data rujukan menunjukkan bahwa radiografi polos abdomen terus menjadi pemeriksaan yang sering diminta. Tujuan dari tinjauan ini adalah untuk mengeksplorasi kesenjangan antara bukti dan praktik dengan memeriksa kembali bukti menggunakan metodologi yang kuat, menyelidiki akurasi diagnostik radiografi perut polos

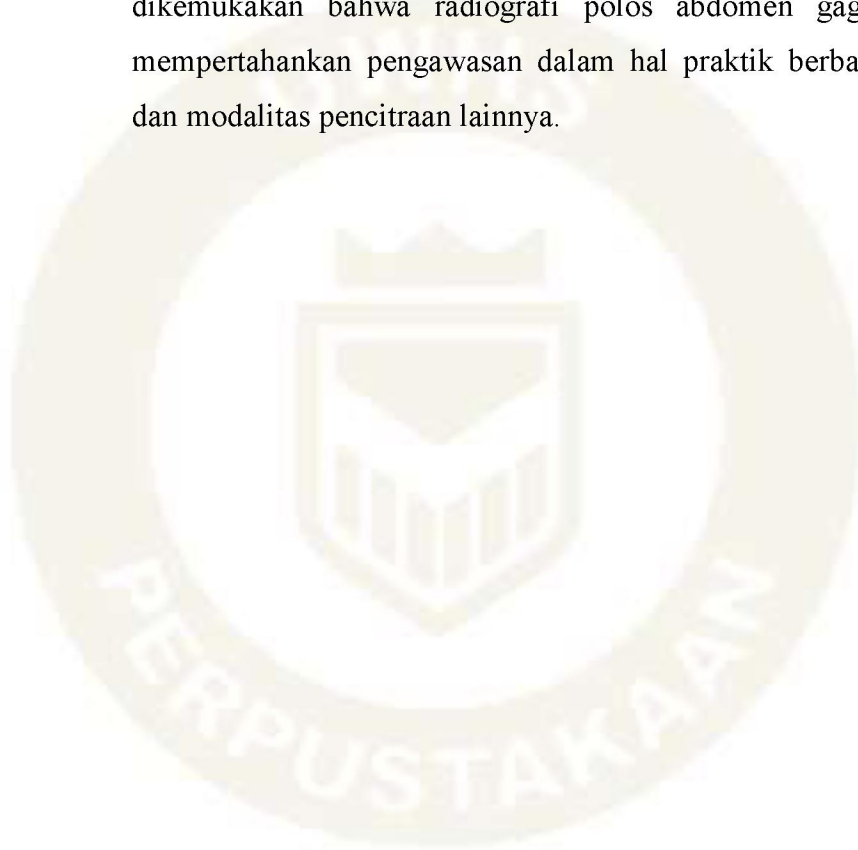b. Metode

Studi diidentifikasi dari database elektronik dan daftar referensi. Studi yang memenuhi syarat memberikan data tentang sensitivitas dan spesifisitas radiografi polos abdomen baik untuk nyeri abdomen akut (Grup A) atau kecurigaan gangguan usus obstruksi (Grup B). Versi 2 dari Penilaian Kualitas Studi Akurasi Diagnostik digunakan untuk menilai kualitas studi dan kurva karakteristik operator penerima ringkasan hirarkis dan plot hutan digabungkan dihasilkan.

c. Hasil

Studi sebelumnya telah menemukan bahwa radiografi polos abdomen berkinerja sangat buruk sebagai tes diagnostik untuk nyeri perut akut, yang selanjutnya didukung oleh tinjauan dan meta-analisis ini. Namun, dari pengalaman penulis penelitian ini, tampaknya radiografi polos abdomen masih sering diminta untuk berbagai presentasi. Bukti yang dianalisis dalam penelitian ini menunjukkan bahwa, dengan sensitivitas rata-rata sekitar 40%, radiografi polos abdomen tidak akurat sebagai pemeriksaan skrining untuk pasien yang datang dengan nyeri abdomen acute. Sensitivitas lebih tinggi untuk pasien yang memiliki gejala sugestif obstruksi usus, sekitar 75%, menunjukkan bahwa radiografi polos abdomen mungkin masih memiliki peran dalam mengkonfirmasi atau mengabaikan diagnosis klinis obstruksi usus, dengan spesifisitas sekitar 90%. Meskipun lebih cocok untuk kasus di mana pasien datang dengan tanda dan gejala klinis tertentu, radiografi polos abdomen tampaknya masih digunakan sebagai alat skrining. Pasien dengan kemungkinan besar memiliki gambaran radiografi polos positif. Radiografi polos abdomen dapat menyesatkan, mengingat kemungkinan temuan negatif palsu pada tahap awal obstruksi dimana gambaran radiologis obstruksi mungkin belum berkembang. Tercatat bahwa 95% CI untuk DOR untuk studi Grup B, yang secara khusus menargetkan dugaan obstruksi usus, sangat luas dan wilayah prediksi 95% juga luas. Ini mencerminkan berbagai DOR untuk studi yang termasuk dalam Grup B dan menyarankan ketidaktepatan dalam studi asli. Penulis sebelumnya berpendapat bahwa radiografi polos abdomen tidak memiliki tempat dalam pemeriksaan pasien dengan nyeri abdomen acute bahkan kembali ke tahun 1980-an. Hanya enam studi yang dimasukkan dalam tinjauan, termasuk studi prospektif mereka

sendiri; namun, temuan ini sesuai dengan temuan penelitian ini, dengan sensitivitas radiografi polos abdomen berkisar antara 30 dan 77% dan spesifisitas antara 75 dan 88%.²⁷ Selain lebar 95% CI dari DOR untuk studi Grup B dan efek pada interpretasi hasil, yang dibahas di atas, penelitian ini memiliki beberapa keterbatasan lain. Namun, keuntungannya adalah radiografi polos tidak mahal, mudah dilakukan dan sangat mudah diakses. Di sisi lain, telah dikemukakan bahwa radiografi polos abdomen gagal untuk mempertahankan pengawasan dalam hal praktik berbasis bukti, dan modalitas pencitraan lainnya.



4.3 Ekstraksi Jurnal

Tabel ekstraksi jurnal dalam pembuatan Karya Tulis Ilmiah (KTI) sebagai berikut:

Tabel 4. 1 Ekstraksi Jurnal

Nama Peneliti	Tahun Terbit	Judul	Tujuan Penelitian	Metode Penelitian	Hasil Penelitian
gans dkk	2012	Plain abdominal radiography in acute abdominal pain; past, present, and future	Untuk mengetahui akurasi diagnostik pada foto polos abdomen dengan kasus abdomen acute	Membandingkan data dari pasien dengan nyeri abdomen acute pada tiga titik waktu yang berbeda selama satu periode 35 tahun, yaitu 1972, 1992, dan 2007	Radiografi polos menunjukkan sensitivitas dan akurasi rendah dan oleh karena itu umumnya tidak membantu; karena sensitivitasnya yang rendah dan negatif nilai prediktif, itu juga bisa menyesatkan dalam pemeriksaan dari nyeri abdomen acute
Paolillo dkk	2015	Is there still a role for abdominal plain X-ray in acute abdomen?	Untuk mengetahui akurasi diagnostik pada foto polos abdomen dengan kasus abdomen acute	Studi ini membandingkan diagnosis awal, setelah evaluasi klinis saja, dengan diagnosis akhir, pada pasien dengan nyeri perut yang datang ke UGD.	Penggunaan rontgen abdomen secara rutin sebagai penilaian pertama setelah pemeriksaan klinis di abdomen acute mencolok mengingat rendahnya hasil diagnostik tes pencitraan ini.
Denham MmedRadSc dkk	2020	Exploring the evidence-practice gap in the use of plain radiography for acute abdominal pain and intestinal obstruction: a systematic review and meta-analysis	Tujuan dari tinjauan ini adalah untuk mengeksplorasi kesenjangan antara bukti dan praktik	Studi diidentifikasi dari database elektronik dan daftar referensi. Studi yang memenuhi syarat memberikan data	Bukti yang dianalisis dalam penelitian ini menunjukkan bahwa, dengan sensitivitas rata-rata sekitar 40%, radiografi polos abdomen tidak akurat sebagai pemeriksaan

dengan memeriksa tentang sensitivitas dan skrining untuk pasien yang datang dengan kembali bukti spesifisitas radiografi polos nyeri abdomen acute. menggunakan abdomen baik untuk nyeri ametodologi yang abdomen akut kuat, menyelidiki akurasi diagnostik radiografi perut polos

BAB V

PEMBAHASAN

5.1 Persamaan dan perbedaan pada masing-masing jurnal

Berdasarkan analisis data yang dilakukan oleh penulis menggunakan kajian literatur terhadap tiga jurnal dengan topik peranan foto polos abdomen pada kasus abdomen acute , terdapat persamaan dan perbedaan

Tabel 5. 1 Persamaan dan Perbedaan Jurnal

Nama Peneliti Dan Tahun	Judul Jurnal	Persamaan	Perbedaan
gans dkk (2012)	Plain abdominal radiography in acute abdominal pain; past, present, and future	1. Pada penelitian ketiga jurnal menggunakan modalitas pesawat radiografi konvensional. 2. Pada penelitian ketiga jurnal sama-sama membahas tentang foto polos abdomen pada kasus abdomen acute	-
Paolillo dkk (2015)	Is there still a role for abdominal plain X-ray in acute abdomen?	1. Pada penelitian ketiga jurnal menggunakan modalitas pesawat radiografi konvensional. 2. Pada penelitian ketiga jurnal sama-sama membahas tentang foto polos abdomen pada kasus abdomen acute	-
Denham MmedRad	Exploring the evidence-	1. Pada penelitian ketiga jurnal menggunakan	-

Sc (2020)	dkk	practice gap in the use of plain radiography for acute abdominal pain and intestinal obstruction: a systematic review and meta- analysis	modalitas pesawat radiografi konvensional. 2. Pada penelitian ketiga jurnal sama-sama membahas tentang foto polos abdomen pada kasus abdomen acute
--------------	-----	--	--

5.2 Kelebihan dan Kekurangan pada Masing-Masing Jurnal

Berdasarkan analisis data yang dilakukan penulis menggunakan kajian literatur terhadap tiga jurnal dengan topik Pengaruh Penggunaan Grid Pada Pemeriksaan Radiografi *Thorax*, terdapat kelebihan dan kekurangan pada masing-masing jurnal.

Tabel 5. 2 Kelebihan dan Kekurangan Jurnal

Nama Peneliti Dan Tahun	Judul Jurnal	Kelebihan	Kekurangan
gans dkk (2012)	Plain abdominal radiography in acute abdominal pain; past, present, and future	1. Jurnal ini membahas tentang akurasi pada foto polos abdomen pada kasus abdomen acute 2. Jurnal lebih lengkap	-
Paolillo dkk (2015)	Is there still a role for abdominal plain X-ray in acute abdomen?	Jurnal ini membahas foto polos abdomen dan akurasi pada	Jurnal tidak menjelaskan metode penelitian dengan spesifik

Denham MmedRad Sc dkk (2020)	Exploring the evidence- practice gap in the use of plain radiography for acute abdominal pain and intestinal obstruction: a systematic review and meta- analysis	Jurnal mengambil dari beberapa literatur tentang abdomen polos dengan indikasi <i>abdomen acute</i>	-
---------------------------------------	---	--	---

5.3 Analisis Jurnal dengan Teori

Menurut penelitian yang dilakukan oleh Guliz Yılmaz (2015) foto polos abdomen lebih bermanfaat untuk diagnosis intususepsi dan obstruksi usus, sedangkan pada kasus abdomen akut didiagnosis menggunakan ultrasonography dan Ct scan . Foto polos abdomen dapat dijadikan metode pemeriksaan awal dengan gejala obstruksi dan ultrasound dapat dijadikan metode pemeriksaan awal dengan gejala nyeri pada abdomen dan nyeri kolik.

Menurut jurnal pertama gans dkk (2012) dapat disimpulkan bahwa pemeriksaan abdomen polos tidak dapat mendiagnosa pasien dengan nyeri abdomen acute . pemeriksaan Abdomenpolos menunjukkan sensitivitas dan akurasi yang rendah dan oleh karena itu umumnya tidak membantu menegakan diagnosa sehingga tidak dapat digunakandalam pemeriksaan nyeri abdomen acute. Meskipun dosis radiasi lebih rendah dari pada Ct scan, namun hasil Yang didapatkan kurang optimal dalam menegakan diagnosa.

Menurut jurnal milik Paolillo dkk (2015) menyimpulkan bahwa radiografi polos harus dihilangkan dari diagnostik rutin bekerja. Sekolah Tinggi Radiologi Amerika, Royal College of Radiolog dan Italian Society of Radiology, menerbitkan indikasi untuk radiografi abdomen yang meliputi: hanya kecurigaan viskus atau usus berlubang. Penggunaan rontgen abdomen secara rutin sebagai penilaian pertama setelah pemeriksaan klinis, sakit perut mencolok mengingat rendahnya hasil diagnostik tes pencitraan ini. Namun, melakukan CT abdomen pada semua pasien yang datang ke UGD dengan keluhan sakit perut adalah cara yang sangat efektif, dan itu bisa dianggap sebagai keadaan darurat. Jadi, apakah masih ada peran untuk rontgen polos abdomen pada abdomen akut? Itu pilihan tes pencitraan adalah bagian dari strategi. Setelah evaluasi klinis, hanya pada tersangka perforasi atau obstruksi usus radiografi polos harus dilakukan, sementara dalam kontes yang berbeda nilainya buruk.

Menurut jurnal Denham MmedRadSc dkk (2020) Bukti yang dianalisis dalam penelitian ini menunjukkan bahwa, dengan sensitivitas rata-rata sekitar 40%, radiografi polos abdomen tidak akurat sebagai pemeriksaan skrining untuk pasien yang datang dengan nyeri abdomen acute. Sensitivitas lebih tinggi untuk pasien yang memiliki gejala sugestif obstruksi usus, sekitar 75%, menunjukkan bahwa radiografi polos abdomen mungkin masih memiliki peran dalam mengkonfirmasi atau mengabaikan diagnosis klinis obstruksi usus, dengan spesifisitas sekitar 90% Meskipun lebih cocok untuk kasus di mana pasien datang dengan tanda dan gejala klinis tertentu, radiografi polos abdomen tampaknya masih digunakan sebagai alat skrining Pasien dengan kemungkinan besar memiliki gambaran radiografi polos positif. Radiografi polos abdomen dapat menyesatkan, mengingat kemungkinan temuan negatif palsu pada tahap awal obstruksi dimana gambaran radiologis obstruksi mungkin belum berkembang. Menurut penulis peranan foto polos abdomen pada kasus abdomen akut menurut ketiga jurnal sudah sesuai dengan penelitian yang dilakukan oleh

Guliz Yılmaz (2015) bahwa foto polos abdomen lebih bermanfaat untuk diagnosis intususepsi dan obstruksi usus, sedangkan pada kasus abdomen akut didiagnosis menggunakan ultrasonography dan Ct scan. Saran penulis pada penelitian ini yaitu pemeriksaan radiografi pada kasus abdomen akut sebaiknya menggunakan pemeriksaan USG dan CT scan sehingga hasil yang didapatkan lebih optimal dalam menegakan diagnosa.



BAB VI

KESIMPULAN DAN DAN SARAN

6.1 Kesimpulan

Berdasarkan studi literatur yang penulis kaji dalam pembuatan Karya Tulis Ilmiah (KTI) ini, penulis menyimpulkan bahwa peranan foto polos abdomen pada kasus abdomen acute sudah tidak diperlukan namun Jika radiografi abdomen digunakan sebagai triase, Tujuannya adalah untuk mencegah pemeriksaan lebih lanjut pada pasien yang tidak benar-benar memiliki abdomen akut.

6.2 Saran

Saran penulis pada penelitian ini yaitu pemeriksaan radiografi pada kasus abdomen akut sebaiknya menggunakan pemeriksaan USG dan CT Scan sehingga hasil Yang didapatkan lebih optimal dalam menegakkan diagnosa.

DAFTAR PUSTAKA

1. Abdullah, M. and Firmansyah, M. A. (2012) 'Diagnostic Approach and Management of Acute Abdominal Pain', *Acta Med Indones*, 44(4), p. 7.
2. Bontrager, Kenneth L. 2018. *Textbook of Radiographic Positioning and Related Anatomy*. Missouri: Mosby, Inc
3. Boundless. 2016. *Process and Function of the Digestive system*. Boundless Anatomy Physiology
4. Chaurasia's, BD. 2020. *Human Anatomy*. New Delhi
5. Ciro Paolillo, Ilenia Spallino, Gianfranco Cervellin, Fausto Catena. 2015. *Is there still a role for abdominal plain X-ray in acute*
6. Frank, Eugene D, Long, Bruce W, Smith, Barbara J. 2016. *Merril's Atlas of Radiographic Positioning and Procedures*
7. Hidayat. 2009. *Asuhan Keperawatan pada Kehamilan Fisiologi dan Patologis*. : Jakarta
8. John W. Patterson; Sarang Kashyap; Elvita Dominique. 2020. *Abdomen Acute*
9. Kenneth, L. B. and John, P. L. 2014. *Textbook Of Positioning and Related Anatomy*. Eighth
10. Kim, J. S. (2013) 'Acute Abdominal Pain in Children', *Pediatric Gastroenterology, Hepatology & Nutrition*, 16(4), pp. 219–224. doi: 10.5223/pghn.2013.16.4.219.
11. Long. B. W., Rollins, J. H. and Smith, B. J. 2016. *Merrill's Atlas Of Radiographic Positioning And Procedures*. Thirteenth, St. Louis : Mosby Elsevier.
12. Moore, Keith L. 2013. *Anatomi Klinis Dasar*. EGC. Jakarta; 236-39.
13. Patterson, J. W., Kashyap, S. and Dominique, E. (2020) 'Acute Abdomen', in *StatPearls*. Treasure Island (FL): StatPearls Publishing. Available at: <http://www.ncbi.nlm.nih.gov/books/NBK459328/> (Accessed: 28 January 2021).
14. Pearce, C. Evelyn. 2019. *Anatomi dan Fisiologi Untuk Paramedis*. Jakarta : PT Gramedia Pustaka Utama

15. Rasad, Sjahriar. 2016. Radiologi Diagnostik. Jakarta:Balai Penerbit FKUI
16. Sathishaan Sreedharan & Mark Fiorentino & Sankar Sinha. 2014. Plain abdominal radiography in acute abdominal pain—is it really necessary?.
17. Sarah L Gan, Jaap Stoker Marja, A Boermeester. 2012. Plain abdominal radiography in acute abdominal pain; past, present, and future.
18. Trikasjono, T, Hanifasari, K & Suhendro, B.2015. Analisis Paparan Radiasi Lingkungan Ruang Radiologi di Rumah Sakit dengan Program Delphi. Jurnal Teknologi Elektro. 6 (3).



Is there still a role for abdominal plain X-ray in acute abdomen?

Ciro Paolillo,¹ Ilenia Spallino,¹
Gianfranco Cervellin,² Fausto Catena³

¹Emergency Department, Udine University Hospital, Udine; ²Emergency Department, Parma University Hospital, Parma; ³Emergency Surgery Department, Parma University Hospital, Parma, Italy

Abstract

The imaging workup of patients with acute abdominal pain still starts with abdominal X-ray in several clinical settings and facilities. Unfortunately, conventional plain film is of limited utility if performed as a routine investigation. Abdominal radiography is valuable only in patients with suspected perforated viscus and large bowel obstruction. Ultrasound is mostly valuable in the vast majority of abdominal pain presentations, whereas computed tomography scan should be considered as second level test.

Introduction

Approximately 10% of emergency department visits are due to acute abdominal pain, making it one of the most encountered complaints.¹

Several studies have demonstrated that a diagnosis based solely on a patient's medical history, physical examination, and laboratory tests is not reliable enough, despite the fact that these aspects are essential parts of the workup of a patient presenting with acute abdominal pain.² Imaging workup traditionally starts with abdominal radiography series: supine and upright abdominal and erect chest radiography. Unfortunately, X-ray has limited utility in abdominal imaging. In 2011 the van Randen's group³ published the results of a multicenter prospective trial. The study compared the initial diagnosis, after clinical evaluation alone, with the final diagnosis, in patients with abdominal pain presented at the ED. The primary clinical diagnosis corresponded with the final diagnosis in less than half patients. After radiographs, primary diagnosis corresponded with final diagnosis in half cases; the improvement in accuracy of plain abdominal radiography combined with clinical examination was not significant ($P=0.14$). Treating physician changed primary diagnosis from initial clinical diagnosis in 11% after

plain abdominal radiography, and these changes were accurate in only 22% of the patients. This study showed that clinical diagnosis after routine plain radiographs did not change significantly the primary diagnosis based on clinical evaluation alone. The Authors concluded that plain radiography should be omitted from routine diagnostic workup. The American College of Radiology, The Royal College of Radiologists and the Italian Society of Radiology, published indications for abdominal radiography that include only suspicion of perforated viscus or bowel obstruction.^{4,5}

Detection of free air

The identification of a small amount of free intra-abdominal gas remains one of the most significant signs in medicine. Advocates of conventional radiography state that plain abdominal X-ray should be the first diagnostic modality used in suspicion of a perforated viscus. With a well done radiographic technique it is possible to detect small quantities of free gas, but a great experience is necessary. In Baker's study,⁶ plain radiography demonstrated pneumoperitoneum in only 51% of the patients with documented visceral perforation. Van Randen³ found a sensitivity of plain radiographs for perforated viscus of only 15%. Furthermore, when in reports of 1980s plain radiographs typically revealed free intraperitoneal air originated from perforated peptic ulcers (30-60%) or colonic diverticulitis (37-46%), in recent years an increase of small bowel and colon perforation and a decline in the incidence of gastroduodenal perforation has seen, as the Kumar's study evidenced in 2012.¹⁰ If abdominal X-ray evidences a massive pneumoperitoneum other imaging are unnecessary. If plain radiography delineates minimal pneumoperitoneum and the clinical is not clear an additional computed tomography (CT) scan is often needed to adopt the specific operative strategy.

Bowel obstruction

Clinical findings in bowel obstruction include crampy abdominal pain, distension, increased bowel sounds and vomiting.

The results of a prospective study published in 1998⁸ evidenced that the combination of that variables has low sensitivity. Furthermore history and clinical examination are neither sufficiently sensitive nor specific to determine a coexistent ischemia. This uncertainty has led to the widespread use of imaging, above all to detect complication.

If there is a suspect of bowel obstruction the diagnostic evaluation should focus on the following goals: distinguishing mechanical obstruction from ileus; determining the etio-

Correspondence: *Ciro Paolillo*, Emergency Department, Udine University Hospital, piazzale Santa Maria della Misericordia 15, 33100 Udine, Italy.
Tel: +39 0432 352460.
E-mail: cirapaolillo@gmail.com

Key words: Abdominal X ray; Acute abdomen; Plain radiography; Bowel obstruction; Pneumoperitoneum.

Conflict of interest: the authors declare no potential conflict of interest.

Received for publication: 22 September 2015.
Revision received: 19 November 2015.
Accepted for publication: 27 November 2015.

This work is licensed under a Creative Commons Attribution 3.0 License (by-nc 3.0).

©Copyright C. Paolillo et al., 2015
Licensee PAGEPress, Italy
Emergency Care Journal 2015; 11:5528
doi:10.4081/ecj.2015.5528

gy of the obstruction; discriminating from partial to complete obstruction; and discriminating from simple to strangulating obstruction. X-ray has conventionally been used as the first step in the diagnostic imaging evaluation of a patient with suspected bowel obstruction.¹¹ The diagnostic accuracy of plain radiographs is low varying from 55 to 80%. The diagnosis relies on two primary findings: dilated loops and air-fluid levels. Their evidence is correlated with the severity of obstruction (partial or complete) and with the time of onset until X-ray is performed; an abdominal X-ray obtained just after the onset of the obstruction may not yet evidence dilated bowel proximal to the obstruction and may not yet evidence the absence of gas distal to the obstruction. Already the presence of more than two air-fluid level, air-fluid levels wider than 2.5 cm, and air-fluid levels differing more than 5 mm from one another in the same small-bowel loop, have reported to be sensitive and specific to differentiate high-grade of small bowel obstruction from low grade.¹² The sensitivity of the plain films is high when there is a high grade bowel obstruction, in this case X-ray is as sensitive as CT (86 vs 82%).¹³ Unfortunately the number of symptomatic patients encountered with either low grade or no obstruction is considerably greater than the number of patients with a high-grade partial or complete bowel obstruction. In patients for whom clinical suspect of an intestinal obstruction is high and abdominal radiographs are insufficient to confidently confirm diagnosis or to reasonably assess the severity of obstruction, additional diagnostic imaging becomes necessary.

Conclusions

The routine use of abdominal X-ray as the first assessment after clinical examination in abdominal pain is striking considering the low diagnostic yield of this imaging test.²² However, performing abdominal CT in all patients presenting to the ED complaining for abdominal pain is an intractable way, and it could be considered the Waterloo of the emergency system, indeed. So, is there still a role for abdominal plain X-ray in acute abdomen? The choice of imaging test is part of the strategy.²³ After clinical evaluation, only in the suspect of perforation or bowel obstruction a plain radiography should be performed, while in different contexts it is of poor value.

References

- Gans SL, Pata MA, Soker J, Boermeester MA. Guidelines for the diagnostic pathway in patients with acute abdominal pain. *Digest Surg* 2015;82:33-31.
- McNeman R, Dean AJ. Approach to acute abdominal pain. *Emerg Med Clin N Am* 2011;29:159-73.
- Gans SL, Soker J, Boermeester MA. Plain abdominal radiography in acute abdominal pain: past, present, and future. *Int J Gen Med* 2012;4:525-33.
- Bahner R, Yang Q, Frenke Chuan, et al. Simple data from history and physical examination help to exclude bowel obstruction and to avoid radiographic studies in patients with acute abdominal pain. *Eur J Surg* 1998;164:777-84.
- Van Randen A, Laneris W, Luitke JSR, et al. The role of plain radiographs in patients with acute abdominal pain at the ED. *Am J Emerg Med* 2011;29:582-9.
- American College of Radiology. ACR-SFR practice parameter for the performance of abdominal radiography. Available from: http://www.acr.org/-/media/7962/981/984_4631a2e31d04da2d6e6.pdf
- Smith JE, Hall EJ. The use of plain abdominal x rays in the emergency department. *Emerg Med J* 2009;26:160-3.
- Saveria Isthiana @ Radiologia Medica SIMM guidelines. Available from: http://www.sim.org/medicament/med_view/66/line-guia
- Baker SR. Unenhanced helical CT versus plain abdominal radiography: a dissenting opinion. *Radiology* 1997;1:45-7.
- Kumar A, Meier WF, Cohn SM, et al. The etiology of pneumoperitoneum in the 21st century. *J Trauma Acute Care Surg* 2012;73:542-8.
- Kochel E, Meuwon, Rivide I, Beni RPV. Gas patterns on plain abdominal radiographs: a pictorial review. *Yonsei Med J* 2011;52:274-87.
- Lagosa JC, Reyes BL, Maglione DD. Abdominal radiography findings in small bowel obstruction: relevance to triage for additional diagnostic imaging. *Am J Roentgenol* 2001; 176:167-74.
- Medlinic DV, Rypa BL, Hartono BH, et al. Reliability and role of plain film radiography and CT in the diagnosis of small-bowel obstruction. *Am J Roentgenol* 1996; 167:1451-5.
- Morris-Siff G, Siff RE, Morris-Siff H. Abdominal radiograph requesting in the setting of acute abdominal pain: temporal trends and appropriateness of requesting. *Am R Coll Surg Engl* 2006;208:270-4.
- Lameris W, van Randen A, van Es PW, et al. Imaging strategies for detection of urgent conditions in patients with acute abdominal pain: diagnostic accuracy study. *Br Med J* 2009;339:2341.



REVIEW

Plain abdominal radiography in acute abdominal pain; past, present, and future

This article was published in the following Dove Press journal:
International Journal of General Medicine
12 June 2012
Number of times this article has been viewed

Sarah L Gans¹
Jaap Stoker²
Marja A Boermeester¹

¹Department of Surgery,
²Department of Radiology,
Academic Medical Center,
University of Amsterdam,
Amsterdam, The Netherlands

Abstract: Several studies have demonstrated that a diagnosis based solely on a patient's medical history, physical examination, and laboratory tests is not reliable enough, despite the fact that these aspects are essential parts of the workup of a patient presenting with acute abdominal pain. Traditionally, imaging workup starts with abdominal radiography. However, numerous studies have demonstrated low sensitivity and accuracy for plain abdominal radiography in the evaluation of acute abdominal pain as well as various specific diseases such as perforated viscus, bowel obstruction, ingested foreign body, and ureteral stones. Computed tomography, and in particular computed tomography after negative ultrasonography, provides a better workup than plain abdominal radiography alone. The benefits of computed tomography lie in decision-making for management, planning of a surgical strategy, and possibly even avoidance of negative laparotomies. Based on abundant available evidence, major advances in diagnostic imaging, and changes in the management of certain diseases, we can conclude that there is no place for plain abdominal radiography in the workup of adult patients with acute abdominal pain presenting in the emergency department in current practice.

Keywords: abdominal x-ray, acute abdomen, acute abdominal pain, emergency department, diagnostic imaging, abdominal radiography

Historical overview

"Plain films are likely to remain the best method of imaging gas shadows for many years to come and computed tomography scanning, isotope studies and nuclear magnetic resonance are unlikely to play any major role in the initial investigation of the acute abdomen" (Field et al¹).

Shortly after the discovery of the x-ray in 1895, the first x-rays were studied for medical purposes by Wilhelm Röntgen. During the decades that followed, x-rays were mainly used for detecting fractures and foreign bodies and gradually for the evaluation of various other diseases, such as acute abdominal pain.

Approximately 4%–10% of emergency department visits are due to acute abdominal pain, making it one of the most encountered complaints.² The wide variety in presentation of symptoms and the broad spectrum of associated diseases complicates isolation of the cause of abdominal pain, which may vary from life-threatening diseases requiring emergency surgery to mild self-limiting causes.² An early and accurate diagnosis is essential in decision-making, and insufficient workup results in unnecessary interventions or delayed treatment.^{3–6}

A study performed at the University of Virginia in the US compared data from patients with acute abdominal pain at three different time points over a period

Correspondence: Sarah L Gans
Academic Medical Center, University of
Amsterdam, Postbox 22660, 1100 DD,
Amsterdam, The Netherlands
Email s.l.gans@amc.uva.nl

International Journal of General Medicine
Dovepress
http://dx.doi.org/10.1055/s3-0003-11118

International Journal of General Medicine 2012;5: 525–533
© 2012 Gans et al, publisher and licensee Dove Medical Press Ltd. This is an Open Access article
which permits unrestricted noncommercial use, provided the original work is properly cited.

of 35 years, ie, 1972, 1992, and 2007.⁷ The proportion of patients presenting with acute abdominal pain as a chief complaint remained more or less stable over the years, being 4% in 1972, 5% in 1992, and 6.6% in 2007.

Plain abdominal radiography was the only diagnostic imaging modality available in 1972 and was ordered in 43% of all patients. In 1992, plain abdominal radiography was ordered in 30% of all patients. Ultrasound and computed tomography (CT) had come into use but were barely ordered, ie, in only 6.8% of all patients. In 2007, the use of ultrasound and CT was widespread and the use of plain abdominal radiography decreased somewhat, but was still performed in a considerable proportion of patients (21%). CT and ultrasound were used liberally, and either one of these tests was performed in 42% of all patients. These data show increased use of CT and ultrasound and decreased use of plain abdominal radiographs (a decrease of approximately one third) between 1992 and 2007.

In the same time period, the average time patients spent at the emergency department had risen from 2.9 hours in 1992 to 4.26 hours in 2007. Patients who had undergone a CT scan spent an average of 6.64 hours in the emergency department compared with 3.44 hours without CT evaluation.

Diagnostic accuracy improved over the years due to increased use of CT and ultrasound; in 1992, 41.3% of all patients were diagnosed with nonspecific abdominal pain compared with 21.1% in 2007. The number of patients admitted to the ward decreased from 27.4% in 1972 to 18.4% in 1992.

Factors contributing to improved diagnostic accuracy include establishment of emergency medicine faculties and increased possibilities for laboratory testing. The widespread availability of various diagnostic modalities, such as CT, ultrasound, and nuclear imaging, probably account for the most significant change.^{3,7}

Diagnosing the underlying cause of acute abdominal pain remains a challenge despite the increase in diagnostic accuracy over the years. The ideal diagnostic imaging modality for evaluation of acute abdominal pain in adult patients at the emergency department should provide a balance between the highest diagnostic value and most accurate management changes on one hand, and lowest radiation exposure, discomfort, and duration of stay at the emergency department on the other hand, while ultimately resulting in the lowest cost to the health care system.

Place of plain abdominal x-ray in current diagnostic workup

Several studies have demonstrated that a diagnosis based solely on a patient's medical history, physical examination,

and laboratory tests is not reliable enough, despite the fact that these aspects are essential parts of the workup of a patient presenting with acute abdominal pain.^{3,8} Further diagnostic workup such as imaging is therefore mandatory in patients suspected of an urgent medical condition.

Imaging workup traditionally starts with abdominal radiography.⁹ Standard abdominal radiography consists of three views, ie, a supine abdominal view combined with an erect chest film and an upright abdominal view.^{10,11} UK and US guidelines advise consideration of abdominal radiography in case of hospital admission and/or surgery in patients presenting with acute abdominal pain.^{12,13}

One study compared the initial diagnosis after clinical evaluation and plain radiography with the final diagnosis, and found that these diagnoses corresponded in only 502 of a total of 1021 patients (49%).¹⁴ Diagnosis based only on plain abdominal radiography corresponded with the final diagnosis in 514 of the 1021 patients (50%). The improvement in accuracy of plain abdominal radiography combined with clinical examination was not significant ($P = 0.14$). In 117 of the 1021 patients (11%), the treating physician changed the initial clinical diagnosis after plain abdominal radiography, and these changes were accurate in only 39 cases (22%). Additionally, the level of confidence of the assigned diagnosis was recorded in 983 patients before and after plain abdominal radiography. For 875 patients in whom the diagnosis had not changed, the level of confidence also remained unchanged.

Several studies have demonstrated a high percentage of plain abdominal radiographs without abnormal or specific findings. Two studies demonstrated that 77% and 78% of all requested plain abdominal radiographs showed no abnormal findings.^{14,15} Another study demonstrated that in only 83 of 871 patients (10%), a specific diagnostic abnormality was noted on plain abdominal radiography.¹⁶

A study analyzing the value of plain abdominal radiography in addition to clinical examination showed that management changed in only 15 patients (8.9%).¹⁷ In 90 of 153 remaining patients (53.6%), the initial diagnosis changed due to other imaging modalities, and in 63 patients the diagnosis remained unchanged after plain abdominal radiography.

Whether plain abdominal radiography contributes to therapeutic decision-making or disposition remains questionable. Particularly in the case of a negative result, the additional value of plain abdominal radiographs is disputed. It is for this reason that several studies suggest ordering plain abdominal radiographs for specific indications only, in order to reduce the number of unnecessary requests.^{11,12,18,19} Specific indications for ordering plain radiography include

suspicion of perforated viscus, urinary tract stones, bowel obstruction, and ingested foreign body.

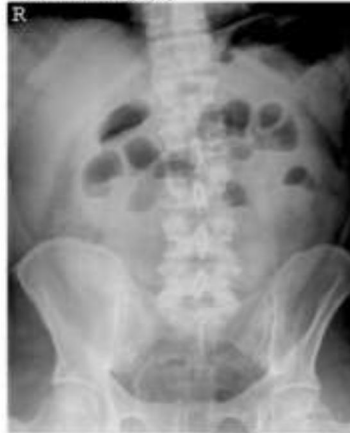Detection of free air and perforated viscus

"The identification of a small amount of free intra-abdominal gas remains one of the most significant signs in medicine.

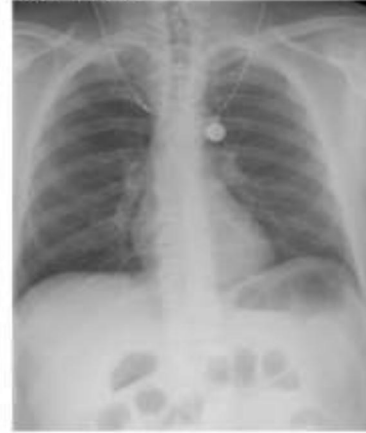The combination of abdominal pain and a pneumoperitoneum, even in the absence of other clinical signs, will usually lead to a laparotomy in search of a perforated viscus" (Field et al.¹²⁶).

Advocates of conventional radiography state that plain abdominal radiography should be the first diagnostic modality used in suspicion of a perforated viscus. It is possible, using

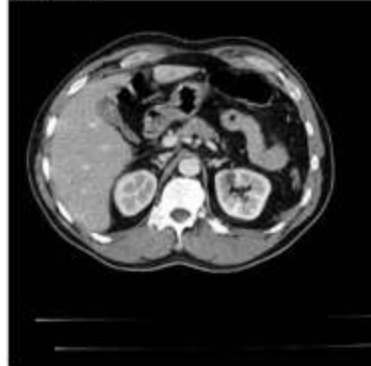
Abdominal radiography



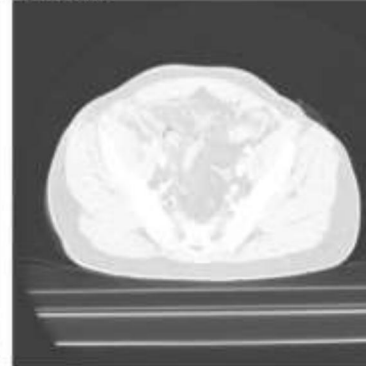
Erect chest x-ray



CT Abdomen



CT abdomen



Case 1 Free air

Notes: A 48-year-old male presented at the emergency department with pain in the entire abdomen, but concentrating in the right lower quadrant. Palpation of the entire abdomen was extremely painful and laboratory values showed elevated inflammatory parameters (leucocyte count 17.9 and C-reactive protein 45). Upright abdominal radiography showed no abnormalities. Computed tomography of the abdomen showed free intraperitoneal air and signs of appendicitis. Patient underwent an emergency laparotomy, which confirmed the diagnosis of perforated appendicitis acuta.

careful radiographic technique, to demonstrate as little as 1 mL of free gas on an erect chest or left lateral decubitus abdominal film.²⁰ The high percentage of missed cases is due to technical imperfections rather than limitations of the test (poor quality of plain abdominal radiography, excluding the uppermost portion of the peritoneal cavity of the image).²¹ In that study, the radiographs demonstrated pneumoperitoneum in only 51% of patients with documented visceral perforation. Diagnostic accuracy differed between the types of radiograph used to demonstrate pneumoperitoneum. Left lateral decubitus radiographs demonstrated pneumoperitoneum in 96% of patients, chest radiographs in 85%, and upright and supine abdominal radiographs in 60% and 56%, respectively.²² Another study described pneumoperitoneum in only 83% of all patients with documented visceral perforation.²³

One study compared the diagnosis of patients suspected of perforated viscus before and after plain abdominal radiography.⁷ The positive predictive value was not influenced by plain abdominal radiography. Sensitivity of abdominal radiography in detecting pneumoperitoneum was low (15%). The level of confidence in the diagnosis changed in six of 13 (46%) patients with the clinical diagnosis of a perforated viscus. These data were obtained from a cohort of 1021 patients who presented at the emergency department with acute abdominal pain.⁷ This study demonstrates that plain abdominal radiographs have no added value in the diagnostic workup.

Several studies have demonstrated that plain abdominal radiography has a lower accuracy than other diagnostic modalities. One study compared ultrasonography with plain abdominal radiography in detection of pneumoperitoneum, and included 188 patients suspected of visceral perforation.²⁴ All patients underwent chest and/or abdominal radiography and ultrasonography in order to detect free intraperitoneal air; 165 patients had suspicion of pneumoperitoneum after ultrasonography, and in 157 of the suspected patients, visceral perforation was confirmed intraoperatively. After plain radiography, 126 patients were suspected of pneumoperitoneum which was confirmed intraoperatively in 120 of cases.

Both diagnostic modalities demonstrated high positive predictive value (95% in ultrasound and 94% in radiography) and similar specificity (53%). Ultrasound did have a higher sensitivity (92% versus 78%), accuracy (88% versus 76%), and negative predictive value (39% versus 20%).

CT has proven to be the most accurate diagnostic modality in the evaluation of pneumoperitoneum.²⁵ A small study compared CT with plain radiographic evaluation in 13 patients who underwent diagnostic peritoneal lavage

due to abdominal trauma.²⁵ Only five of 13 patients (38%) demonstrated free air on radiographs compared with 13 of 13 patients on CT. Another study retrospectively reviewed CT and plain radiographs (when available) of 76 patients with proven perforation of the gastrointestinal tract.²⁶ In 65 of 76 patients, CT was truly positive and in 11 patients was falsely negative. The cause of perforation was correctly predicted in 51 (78%) of all patients, and the location of the perforation was correctly predicted in 55 patients (84.6%) on CT. In 63 patients plain radiographs were used, of which 32 (52%) were truly positive and 31 (48%) were falsely negative for the presence of a perforation.

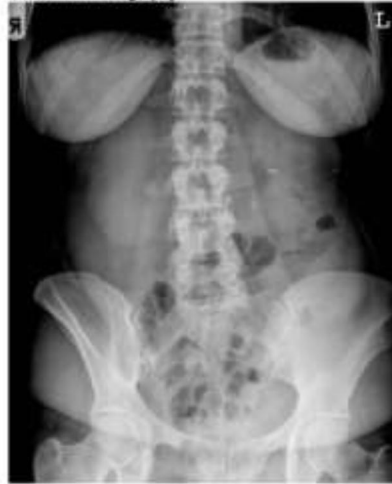The available evidence demonstrates that even though the positive predictive value of plain abdominal radiography is similar to that of other diagnostic modalities, the sensitivity and negative predictive value are far too low. The additional value of CT lies in the possibility of providing more information on the location and underlying cause of the perforation, or in providing an alternative diagnosis. In current practice, the high number of missed cases of perforation after plain abdominal radiography is unacceptable and renders the additional value of negative plain abdominal radiography very limited. Moreover, a plain abdominal radiograph that is positive for free air conveys limited information on the location and underlying cause; an additional CT scan will often need to be made to be able to adapt the operative strategy to the specific case. Performing surgery without adequate information about the perforation site is a conceptual mistake and nowadays should be considered as substandard clinical practice (not all free air is caused by a perforated gastric or duodenal ulcer; consider, amongst others, colonic perforation, surgery-related perforation, perforated diverticular disease, perforated appendicitis, inflammatory bowel disease, or endoscopy). No place exists for abdominal radiography in the evaluation of patients suspected of visceral perforation or, for that matter, in any patient with acute abdominal pain.

Detection of urinary tract stones

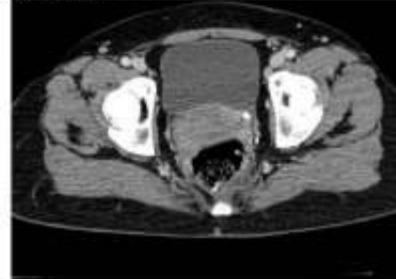
The standard imaging modality for detecting urinary tract stones should ideally provide information about size, site, and composition of the ureteral stone and presence of ureteral obstruction.

Most ureteral stones can be identified as a calcification causing a filling defect or ureteral obstruction on plain abdominal radiography.¹ A plain film of the abdomen, including kidney, ureter, and bladder, has shown sensitivity ranging from 44% up to 77% and specificity in detection of stones from 80% to 87%.²⁷⁻²⁹

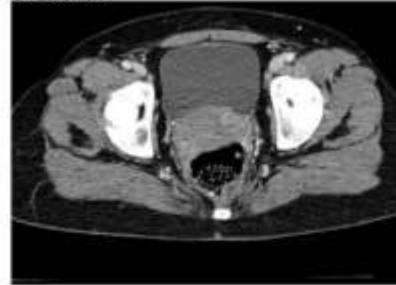
Abdominal radiography



CT abdomen



CT abdomen

**Case 2** Urinary tract stones.

Notes: A 36-year-old female presented at the emergency department with left-sided abdominal pain over the course of 6 hours. Laboratory values showed elevated inflammatory parameters (leucocyte count 15.3 and C-reactive protein 46). Based on clinical examination, the patient was suspected of having bowel obstruction or kidney stones, and an abdominal radiograph was ordered. Abdominal radiography demonstrated no abnormalities other than multiple clips related to previous bowel surgery. Computed tomography of the abdomen demonstrated hydronephrosis and signs of pyelonephritis of the left kidney due to an obstructing ureteral stone.

In one study, the diagnosis of patients suspected of ureteral stones before and after plain abdominal radiography compared with the final diagnosis revealed a correct change in diagnosis in six of 11 patients (55%).³ The level of confidence in the diagnosis remained the same as well as having a positive predicting value, which reached 57% after clinical evaluation and 58% after radiographs.

Another study concluded that plain abdominal radiography had a sensitivity of 45% and specificity of 77% for detection of ureteral calculi.¹⁶ In patients previously diagnosed with urolithiasis presenting with similar symptoms, abdominal radiography could be useful to diagnose kidney stones. The advantage of CT over plain abdominal radiography is that an alternative diagnosis may be presented if the suspicion of urolithiasis is not confirmed. Additional information concerning urolithiasis may also be obtained by CT, such as size and location, which are both crucial factors in

guiding therapy. CT has replaced the use of plain abdominal radiography and intravenous urography in the detection of ureteral stones.

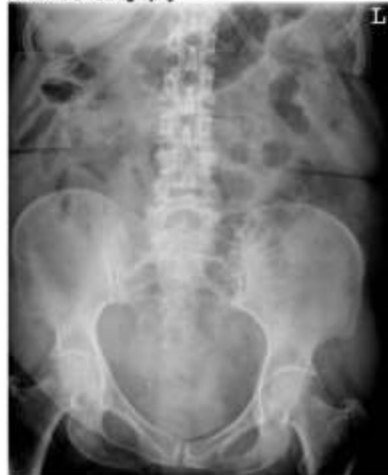Detection of bowel obstruction

Bowel obstruction is a common cause of acute abdominal pain. About 7% of all patients with acute abdominal pain are diagnosed with bowel obstruction. Imaging in patients suspected of bowel obstruction should provide information about the site, cause, and level of the obstruction.¹⁷

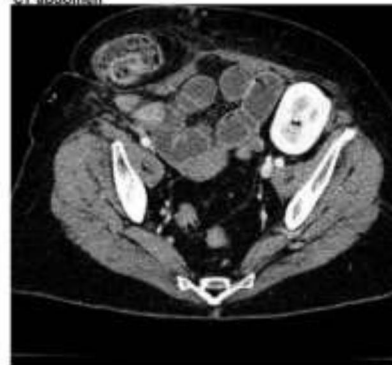Plain abdominal radiography is advocated as a standard diagnostic modality for the detection of bowel obstruction.^{12,17} Plain abdominal radiographic findings have been shown to be diagnostic in 50%–60%, indifferent in 20%–30%, and misleading in 10%–20% of patients.¹²

In one study, the sensitivity of plain abdominal radiography after clinical evaluation was significantly higher

Abdominal radiography



CT abdomen

**Case 3** Bowel obstruction.

Notes: A 57-year-old female presented at the emergency department with complaints of nausea, vomiting, and abdominal pain for one day. Physical examination demonstrated abdominal tenderness in all quadrants. Laboratory values were within normal limits, with the exception of slightly raised inflammatory parameters (C-reactive protein: 17, leucocyte count 8). The attending physician suspected a bowel obstruction and ordered an abdominal radiograph. Abdominal radiography showed no abnormalities in addition to minimal dilation of the small bowel. Computed tomography demonstrated dilated small bowel loops, collapsed large bowel loops, and a change in diameter due to a herniation of small bowel into the right musculus rectus abdominis. Images were suggestive of an incarcerated hernia. After reduction of hernia at the emergency department, her complaints resolved and she made an uneventful recovery.

than that of clinical evaluation alone (74% versus 57%, respectively).¹ Changes in diagnosis after plain abdominal radiography were correct in only 16 of 24 patients (66%) and the level of confidence remained unchanged in 32 of 71 patients (52%). The sensitivity of a clinical evaluation combined with a score card for clinical signs/symptoms proved to be similar to a clinical evaluation combined with plain abdominal radiography.²

Frager et al compared diagnoses after clinical evaluation combined with plain abdominal radiography or CT.¹¹ In patients with a complete obstruction, CT demonstrated a sensitivity of 100% compared with 46% after plain abdominal radiography. For partial obstruction, CT had a sensitivity of 100% compared with 30% for plain abdominal radiography. Of the 61 patients who underwent surgery, 52 patients were confirmed to be correctly diagnosed preoperatively (85%) based on CT findings. The exact location of the obstruction was correctly diagnosed in 50 of 53 patients (94%) on CT.

The diagnostic accuracy of CT is superior to that of plain abdominal radiography. In addition to its higher sensitivity, an important advantage of CT is the ability to provide

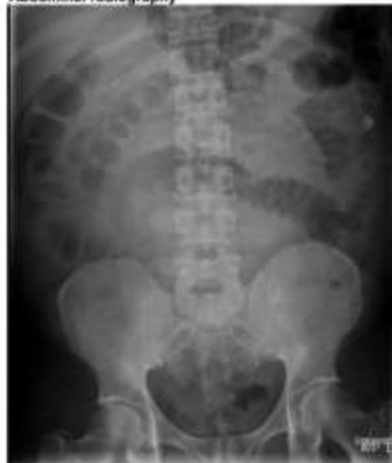information about the underlying cause of obstruction or to provide information about an alternative diagnosis if no signs of bowel obstruction are present. CT leads to more accurate management and assistance in preoperative planning.

Detection of ingested foreign body

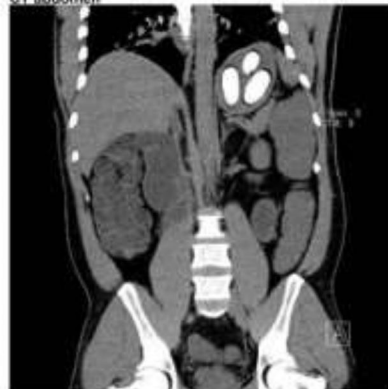Diagnostic imaging is not always necessary in cases of ingested foreign bodies. Additional diagnostic investigations should be considered if clinically relevant, particularly if surgery is considered. Most foreign bodies pass through the gastrointestinal tract harmlessly. If patients are symptomatic or if the ingested foreign body is potentially dangerous, additional diagnostic examinations should be undertaken.

Plain radiography has been suggested as a standard method for localization of foreign bodies. Plain abdominal radiography demonstrates a sensitivity of 90%, specificity of 100%, and accuracy of 100% for ingested foreign bodies, but the foreign body has to be radio-opaque to be seen on plain abdominal radiography.¹⁶ There is no evidence available as to whether CT has a higher sensitivity and specificity than plain

Abdominal radiography



CT abdomen



Case 4 Ingested foreign body.

Notes: A 35-year-old male presented at the emergency department with acute abdominal pain, tachycardia, and a diffusely rigid abdomen. The patient admitted having ingested eight packets of drugs three days earlier. An abdominal radiograph was done to confirm ingestion of the packets and to clarify the location and exact number of packets in need of surgical removal. At least four packets were identified on abdominal radiographs and the patient underwent a laparotomy due to signs of intussusception; eight packets of drugs were identified and surgically removed from the small bowel. Postoperatively, the patient remained tachycardic and in pain; a computed tomography scan was done 24 hours after the initial laparotomy, showing an additional five packets of drugs in the stomach and ileum.

abdominal radiography in the case of ingested foreign bodies. The advantage of CT is the ability to provide information about the location of the foreign body, which is a prerequisite when surgical treatment is planned.

Body packers form a specific category of ingested foreign bodies. Body packers orally ingest, or rectally or vaginally insert packed drugs in order to smuggle them. Plain abdominal radiography is used to establish the diagnosis of drug packing and is considered the gold standard.²⁴ If plain abdominal radiography is negative or inconclusive but a high suspicion of body packing remains, a CT scan should be done. The sensitivity of plain abdominal radiography is 85%–100%, but CT has a higher sensitivity and additionally provides more accurate information about the number and location of packages. The use of plain abdominal radiography gives rise to a high number of false negative results, which could be due to overprojection of feces or a specific packaging method.²⁵

There is no solid evidence that CT has a higher sensitivity or diagnostic accuracy than plain abdominal radiography. The value of CT lies in preoperative planning. The low negative predictive value of plain abdominal radiography

leads to the conclusion that, if clinically relevant, a CT should be used as the diagnostic modality of choice.

In diagnostic workup

“In spite of the recent proliferation of other imaging techniques, plain films still retain their position as one of the most useful initial investigations” (Field et al¹).

Imaging techniques such as CT and ultrasound have been shown to increase diagnostic accuracy substantially,² and consequently have significantly decreased the added diagnostic value of plain abdominal radiography in a clinical setting. Despite recent abundant evidence of its limited value, many physicians still rely on plain abdominal radiography as a simple, cheap, and widely available first diagnostic modality with lower radiation exposure than CT. Proponents of plain abdominal radiography advocate its use to prevent high radiation exposure in patients due to unnecessary CT imaging. The average plain abdominal radiograph exposes the patient to 0.7 mSv and an abdominal CT exposes the patient to 10.0 mSv.^{15,26} New techniques, such as automated dose modulation and an iterative reconstruction algorithm, reduce the CT radiation dose.

In everyday clinical practice, physicians differentiate, subconsciously or consciously, between urgent and non-urgent conditions in patients. Patients with indeterminate symptoms and low or no suspicion of an urgent condition can be discharged home without additional imaging. Patients suspected of urgent conditions require timely identification of the underlying cause and treatment within 24 hours to prevent severe complications.

A recent study designed to identify the most effective diagnostic strategy for patients with acute abdominal pain has demonstrated that the highest sensitivity for detecting urgent diagnoses is achieved when ultrasonography is performed in all patients and a CT only in the event of inconclusive or negative ultrasonography (conditional CT strategy).²¹ Using this strategy, CT is only needed in 49% of patients.

Even though CT exposes patients to a higher radiation dose, it still remains the preferred standard diagnostic modality if ultrasound fails to diagnose the cause of acute abdominal pain correctly. Plain radiography demonstrates low sensitivity and accuracy and is therefore generally unhelpful; because of its low sensitivity and negative predictive value, it can also be misleading in the workup of acute abdominal pain. Although the radiation dose is lower than that of CT, the mediocre test characteristics of plain radiography may delay appropriate treatment and are therefore detrimental.

Numerous studies have demonstrated low sensitivity and accuracy for plain abdominal radiography in the evaluation of acute abdominal pain as well as for various specific diseases, such as perforated viscus, bowel obstruction, ingested foreign body, and ureteral stones.

CT provides a better workup than that achieved with plain abdominal radiography alone, and its benefits lie in improving decision-making for management, adapting the surgical strategy, and possibly even avoiding negative laparotomies.

When a new test is developed, it can have three possible roles in relation to the existing situation. The existing test can be replaced, the new test could be added on top of the existing test, or the new test could function as a triage test to distinguish between patients who need further examination and those who can be safely observed without additional examination.

If we were to look at abdominal radiography as if it was a newly developed test for adult patients with acute abdominal pain in the emergency department, the evidence presented in this manuscript demonstrates that there is no added value nor could abdominal radiography replace ultrasound or CT.

If abdominal radiography were to be used as triage, its main purpose would be to rule out disease in patients who genuinely do not have disease, ie, to prevent further investigations. However, for this purpose, the number of false negatives has to be relatively low and sensitivity should be high, which is not the case for abdominal radiographs.²²

Based on the abundant available evidence, major advances in diagnostic imaging, and changes in the management of certain diseases, we can conclude that there is no place for plain abdominal radiography in the workup of adult patients with acute abdominal pain in current practice.

Disclosure

The authors report no conflicts of interest in this work.

References

- Field S. Plain films: the acute abdomen. *Clin Gastroenterol*. 1984;13(1):3-40.
- Lameris W, van Raaden A, van Es HW, et al. Imaging strategies for detection of urgent conditions in patients with acute abdominal pain: diagnostic accuracy study. *Br Med J*. 2009;338:b2431.
- van Raaden A, Lameris W, Luitse JSK, et al. The role of plain radiographs in patients with acute abdominal pain at the ED. *Am J Emerg Med*. 2011;29(6):582-589.
- MacKenzie AB, Lane MJ, Gerhardt RT, et al. Nontraumatic acute abdominal pain: enhanced helical CT compared with three-view acute abdominal series. *Radiology*. 2005;237(1):114-122.
- Hastings RS, Powers RD. Abdominal pain in the ED: a 35 year retrospective. *Am J Emerg Med*. 2011;29(7):711-716.
- Brewer RJ, Golden GT, Hinch DC, Rusoff LE, Wangsten SL. Abdominal pain: an analysis of 1000 consecutive cases in a university hospital emergency room. *Am J Surg*. 1976;131(2):219-223.
- Kamin RA, Nowicki TA, Courtney DS, Powers RD. Pearls and pitfalls in the emergency department evaluation of abdominal pain. *Emerg Med Clin North Am*. 2003;21(1):61-72.
- Navarro Fernández JA, Turruga López P, Rodríguez Morales JA, López Carr MA. Validity of tests performed to diagnose acute abdominal pain in patients admitted at an emergency department. *Rev Esp Enferm Dig*. 2009;101(9):610-618.
- Karkhuts S, Medcalf J. Plain abdomen radiographs: the right view? *Eur J Emerg Med*. 2009;16(5):267-270.
- Hak B, Rowley VA. Acute abdomen: plain film utilization and analysis. *Can Assoc Radiol J*. 1993;44(6):423-428.
- Greene CS. Indications for plain abdominal radiography in the emergency department. *Am Emerg Med*. 1986;15(3):257-260.
- Royal College of Radiologists. Referral guidelines for imaging. http://ec.europa.eu/energy/nuclear/radioprotection/publication/doc/118_en.pdf 2000: 1-127.
- American College of Radiologists. Practice guideline for the performance of abdominal radiography. *Radiography*. 2008;1-5.
- Lacey GD, Wignall BK, Bradbrook S, et al. Reassessing abdominal radiography in the accident and emergency department. *Clin Radiol*. 1980;31(4):455-455.
- McCook TA, Rabin CE, Rice RP. Abdominal radiography in the emergency department: a prospective analysis. *Am Emerg Med*. 1982;11(1):7-8.
- Alm SH, Mayo-Smith WW, Murphy BL, Reimert SE, Cronan JJ. Acute nontraumatic abdominal pain in adult patients: abdominal radiography compared with CT evaluation. *Radiology*. 2002;225(1):159-164.
- Prasanna S, Zhang T, Gu YA. Diagnostic value of plain abdominal radiographs in patients with acute abdominal pain. *Asian J Surg*. 2005;28(4):246-251.

18. Hayashi MW, Hayashi C, Dunn WR, Roberts CJ. A pilot evaluation of radiography of the acute abdomen. *Clin Radiol*. 1984;35(6):289-291.
19. Aoyama M, Matsuyama SM. Air abdominal radiographs still essential in the assessment of acute abdominal pain: A distal general hospital study. *J R Coll Surg Edinb*. 1998;43(4):267-270.
20. Miller RL, Nelson SW. The roentgenologic demonstration of tiny amounts of free intraperitoneal gas: experimental and clinical studies. *Am J Roentgenol Radiat Ther Inst Med*. 1971;112(3):374-383.
21. Baker SR. Unenhanced helical CT versus plain abdominal radiography: a diagnostic spectrum. *Radiology*. 1994;208(3):81-87.
22. Roth JJ, Thompson JS, Harsted BK, Redson PE. Value of pneumoperitoneum in the diagnosis of visceral perforation. *Am J Surg*. 1983; 146(5):830-833.
23. Koelz EJ, Gagliardi BA. Significance of free air in perforated viscus. *Am J Roentgenol Radiat Ther Inst Med*. 1971;117(2):275-280.
24. Reinert JA, Cavataio S. Ultrasonography is superior to plain radiography in the diagnosis of pneumoperitoneum. *Br J Surg*. 2002; 90(1):31-34.
25. Soguda K, Thakran D. Diagnosis of pneumoperitoneum: abdominal CT vs upright chest film. *J Comput Assist Tomogr*. 1992;16(5): 713-716.
26. Mariani V, Cury-Isopodora H, Reszutska A, et al. Verification of the abdominal tract: evaluation with computed tomography. *Abdom Imaging*. 2000;25(8):371-379.
27. Muiji A, Williams JW, Scullman M. Renal colic: utility of the plain abdominal roentgenogram. *Arch Intern Med*. 1991;151(8): 1389-1392.
28. Roth CS, Sawyer BA, Bergau TH. Utility of the plain abdominal radiograph for diagnosing renal colic. *Am J Surg Med*. 1995;14(9):311-315.
29. Yilmaz S, Suddi T, Arslan G, et al. Renal colic: comparison of rapid CT, US and IVU in the detection of ureteral colic. *Eur Radiol*. 1998;9(12): 212-217.
30. Levese SRS. Plain film diagnosis of the acute abdomen. *Emerg Med Clin North Am*. 1985;3(3):541-567.
31. Lammers W, Van Rander A, Van Er HW, et al. Imaging strategies for detection of urgent conditions in patients with acute abdominal pain: diagnostic accuracy study. *Br Med J*. 2009;338(N241).
32. Magliane DT, Hayes III, Hazwood III, et al. Reliability and role of plain film radiography and CT in the diagnosis of small bowel obstruction. *AJR Am J Roentgenol*. 1996;167(6):1451-1455.
33. Frazier D. Method 5W. Bowel TW. Madhoo B, Frohman M. CT of embolus obstruction: value of establishing the diagnosis and determining the degree and cause. *AJR Am J Roentgenol*. 1992;158(1):37-41.
34. Nivonovich S, Gopeshian A, Shek A, Kumar R, Wu Z. Abdominal x-ray signs of enter-jejunal loop entangling. *J Prim Care Emerg Med*. 2010;17(4):198-202.
35. van Gasteren AA, van Londen KP, Coenen DJ. Bodypacking – an increasing problem in The Netherlands: conservative or surgical treatment? *Eur J Surg*. 2002;168(7):804-808.
36. Walli BR, Hart D. Revised radiation doses for typical X-ray examinations: Report on a recent review of doses to patients from medical X-ray examinations in the UK by NRPB. National Radiological Protection Board. *Br J Radiol*. 1997;70(833):817-819.
37. Leiding M, Decker L, Ganssler C. Systematic excess of diagnostic test accuracy. *Am J Emerg Med*. 2008;14(4):218-207.

International Journal of General Medicine

Publish your work in this journal

The International Journal of General Medicine is an international peer-reviewed open access journal covering general medicine and related fields. The journal is characterized by the rapid reporting of reviews, original research and clinical studies across all disease areas.

Submit your manuscript here: <http://www.dovepress.com/submit-manuscript.aspx>

Dovepress

A key focus is the evaluation of disease processes and management options resulting from a patient's history and physical examination. The journal is completely and fully available in HTML, PDF and full-text format. Visit <http://www.dovepress.com> for submission information and to read full-text copies from published articles.

Plain abdominal radiography in acute abdominal pain—is it really necessary?

Sadhishan Sreedharan · Mark Fiorentino ·
Sankar Sinha

Received: 11 February 2014 / Accepted: 26 May 2014
© American Society of Emergency Radiology 2014

Abstract The aims of this study are to audit the ordering of abdominal radiographs (AXR) in the emergency department (ED) and evaluate the current practices, knowledge and attitudes of emergency physicians with regard to ordering AXRs in patients presenting with acute abdominal pain. A retrospective study was undertaken at an ED of a tertiary hospital in Tasmania using clinical notes on patient presenting with acute abdominal pain who underwent an AXR. The study also included a short questionnaire, which assessed emergency physicians' knowledge of current imaging guidelines and clinical practice when ordering an AXR. During the study period, 108 patients satisfied the selection criteria, and the AXR was reported as normal in 76 % ($n=82$; p value <0.05), non-specific in 12 % ($n=13$; p value <0.05) and abnormal in 12 % ($n=13$; p value <0.05) of patients. Of those patients, 25 % ($n=27$) of the AXRs did not meet indications listed in the Diagnostic Imaging Pathways published by the Western Australia Department of Health and were found not to benefit patient care. Of the 19 doctors who completed the survey, only 16 % ($n=3$) were aware of any clinical guidelines for imaging in this setting. Current guidelines should be followed when ordering imaging for patients with acute

abdominal pain to minimise unnecessary patient radiation exposure, avoid delays in diagnosis and definitive patient management, reduce costs and therefore increase efficiency in ED.

Keywords Acute abdominal pain · Guidelines · Abdominal radiography · Emergency · Acute abdomen

Introduction

Plain abdominal radiography (AXR) has long been used as the initial imaging modality in the investigation of a patient presenting with acute abdominal pain [1–8]; however, over the last thirty years, its role in the decision making process for patient management has come under scrutiny. Diagnostic reliability has come into question as AXRs are often reported as normal or non-specific [4, 6, 8]. In 1982, Eisenberg et al. established that the indiscriminate ordering of AXRs is futile, and if clinicians adopted a referral criteria in decision making, then more than half of the ordered AXRs would be unnecessary [3]. This has led to the development of clinical guidelines, which suggest that AXR has a role in the investigation of suspected bowel obstruction, perforation, foreign body and renal tract calculi follow-up [2, 5, 6, 9].

Despite such existing guidelines, it has been shown that they are not being followed [1, 2, 5, 6, 9, 10] and recognised that AXRs are still being over utilised in a setting of acute abdominal pain [2, 4]. AXRs are not without risk and expose the patient to 0.7 mSv of radiation, which is equivalent to a 6-month period of background radiation [5, 6, 11, 12]. Furthermore, each AXR costs approximately Australian \$30 [13] excluding the radiographer's and the radiologist's time [1–3, 5, 6, 10, 11].

This study aims to assess the knowledge and awareness of doctors in the emergency department (ED) regarding the

S. Sreedharan · S. Sinha
Royal Hobart Hospital, Hobart, Tasmania, Australia

S. Sreedharan · S. Sinha (✉)
School of Medicine, University of Tasmania, Hobart, Tasmania,
Australia
e-mail: sinha.sankar@gmail.com

M. Fiorentino
Department of Medical Imaging, Royal Hobart Hospital, Hobart,
Tasmania, Australia

S. Sinha
School of Medicine, University of Notre Dame, Sydney, New South
Wales, Australia

Published online: 01 June 2014

practice of ordering AXRs in patients presenting with acute abdominal pain and their awareness of any existing guidelines for their use.

Methods

The study was undertaken in ED in a tertiary hospital in Tasmania. Ethics approval was obtained through the Tasmanian Human Research Ethics Committee. Between the period of 1st of June and 31st of July 2011, a retrospective review was conducted on patients who had received an AXR. Medical records were accessed to examine the patients' scanned clinical notes, AXR films, AXR reports and any subsequent imaging. In addition, the patients' age, gender, presenting symptoms, examination findings, provisional diagnosis, recorded indications for the AXR and discharge diagnosis were also noted.

Patients were excluded if their clinical notes and indications for the AXR were incomplete, they presented with abdominal trauma or they aged less than 14 years old.

All AXRs were reviewed and reported on by radiologist. The emergency physician may have had to interpret the AXR prior to receiving the radiologist report in some instances. The AXRs were classified as normal, non-specific or abnormal. Normal AXRs included those that were reported as follows: "no evidence of free gas or obstruction or perforation" and "no abnormality detected" or "unremarkable AXR" and were those that confidently ruled out significant disease. Non-specific AXRs were those where the report stated "uncertain," "may indicate" or "free gas," or "obstruction or perforation is not excluded." Abnormal AXRs were those that confidently reported an abnormality, which lead to a diagnosis.

Data was collected and analysed using the software package FileMaker Pro. Due to the sample size, limited statistical analysis was undertaken by calculating chi-square using an online interactive calculation tool for chi-square tests of goodness of fit and independence [14].

To determine if AXRs were ordered in accordance with the available Australian guidelines, recorded indications for each AXR were compared to the Diagnostic Imaging Pathways outlined by the Western Australian Department of Health [15] (Box 1). This was the only available Australian guideline being endorsed by the Royal Australian and New Zealand College of Radiologists.

Box 1 Guidelines for ordering AXR

1. Suspected bowel obstruction
2. Suspected perforation
3. Suspected foreign body
4. Moderate to severe undifferentiated abdominal pain
5. Renal tract calculi follow-up

From Diagnostic Imaging Pathways, Western Australia Department of Health [15]

To determine the knowledge and attitudes of medical practitioners working in ED, a voluntary and anonymous questionnaire was circulated to all the doctors working in the department and analysed using content analysis [16]. The questionnaire assessed the clinicians' knowledge of any current imaging guidelines, scenarios in which they would order an AXR and their preferred imaging modality for acute abdominal pain (Box 2).

Box 2 Medical practitioner questionnaire

1. State your current level of medical training? And any further medical training you have undertaken?
2. Are you aware of any clinical guidelines for ordering imaging modalities in acute abdomen? If yes, what?
3. Do you follow any specific guidelines when ordering imaging modalities in acute abdomen?
4. In what clinical scenarios would you consider ordering an abdominal radiograph as a first line investigation?
 - (a) How would an abdominal radiograph help you in the above scenario?
 - (b) What information would you be looking for in the plain abdominal film?
 - (c) What conditions, if any, would you want to exclude?
5. Can you think of any clinical scenarios (in the setting of acute abdominal pain) where an abdominal radiograph may not be of diagnostic benefit?

Results

During the period of the study, 134 patients underwent an AXR through the ED. Of these, the patients' clinical notes or study indications were incomplete in seven and a further 19 did not meet the study criteria. After excluding these cases, 108 patients remained (Fig. 1). Of the patients that fit the study criteria, 56 % ($n=61$) were male and 44 % ($n=47$) were female. The mean age of males was 54.3 ± 18.6 years (standard deviation) and the mean age of females was 50.3 ± 22.4 years (standard deviation).

AXR results

Of the 108 patients, the AXR was reported as normal in 76 % ($n=82$; p value <0.05), non-specific in 12 % ($n=13$; p value <0.05) and abnormal in 12 % ($n=13$; p value <0.05) of the patients. In 45 % ($n=49$) of cases, further imaging was ordered (Table 1). Of these, in 51 % (25 of 49), only computed tomography (CT) was ordered and in 14 % (7 of 49), only ultrasound (USS) was ordered.




Fig. 1 Flowchart of all patients that met the study criteria

Further imaging

There were 82 patients who had a normal AXR result, and of those, 59 % ($n=48$) had no further imaging ordered. However, 41 % ($n=34$) of the patients were subjected to further imaging, and results that revealed an abnormality in 53 % (18 of 34; p value <0.05) of cases were non-specific in 18 % (6 of 34; p value <0.05) and normal in 29 % (10 of 34; p value <0.05). Of the 18 patients that had a normal AXR but an abnormal further imaging, 4 underwent USS and 14 underwent CT. USS

Table 1 Further imaging ordered

	No. (%)
None	59 (55)
CT abdo	25 (23)
US	7 (6)
AXR	5 (5)
CT abdo+AXR	3 (3)
CT abdo+US	2 (2)
Gastrografin study	1 (1)
Gastrografin study+AXR	1 (1)
CT abdo+Gastrografin study	1 (1)
CT abdo+AXR+Gastrografin study	1 (1)
CT abdo+intravenous pyelogram	1 (1)
MRU	1 (1)
US+AXR	1 (1)
Total	108 (100.0)

identified cholecystitis in two patients and hepatitis in the other two patients. All of these four patients presented with right upper quadrant and epigastric pain. CT confirmed renal calculi in five patients, diverticulitis in four patients, metastatic peritoneal masses in two patients, hydronephrosis in one patient, marked faecal impaction in one patient and right lower lobe pneumonia in one patient.

Of the patients that had a non-specific AXR result, 39 % (5 of 13) had further imaging, which reported an abnormality in 80 % (4 of 5) and was normal in 20 % (1 of 5). All four patients with abnormal further imaging underwent an abdominal CT. In three of the cases, patients were suspected to have a small bowel obstruction but the AXR could not confidently confirm this. However, the CT report confirmed the diagnosis and cause of the small bowel obstruction in each patient. The fourth patient had generalised abdominal pain, and the AXR identified some dilated loops of bowel but could not confidently confirm a bowel obstruction. This patient's CT report later excluded a bowel obstruction and identified that the most likely cause of the abdominal pain was cholecystitis.

Of the patients that had an abnormal AXR result, 77 % (10 of 13) underwent further imaging, and 100 % (10 of 10) of them were reported as abnormal. There were three patients with abnormal AXR that did not undergo further imaging. Of these three, one patient had a suspected ruptured caecal volvulus and had emergency surgery soon after the surgeon reviewed the AXR. The second patient had a history of recurrent small bowel obstructions, which the AXR confirmed another. As the patient was for conservative management, no further imaging was ordered. The last patient had a history of recurrent renal calculi, and the AXR confirmed that their acute abdominal pain was most likely due to their previous renal calculus migrating more distally. Results of further imaging are summarised in Table 2 with abdominal CT being the main alternative imaging technique.

AXRs with inappropriate indications

The indications for requesting the AXRs are listed in Table 3. According to the Diagnostic Imaging Pathways [15], 25 % (27 of 108) of the AXRs in this study were ordered inappropriately (Fig. 2). Of the inappropriately ordered AXRs, 85 % (23 of 27) had a normal result, 7.5 % (2 of 27) had a non-specific result and 7.5 % (2 of 27) had an abnormal result. The indication for both of these abnormal AXRs was investigation of new renal calculi. Both of these patients with an abnormal result underwent further imaging with CT.

AXRs that met the guidelines

Out of the AXRs that met the current guidelines, 73 % (59 of 81) had a normal result, 13.5 % (11 of 81) had a non-specific result and 13.5 % (11 of 81) had an abnormal result. Fifty-four

Table 2 Further imaging results

AXR result (no. of cases)	No. further imaging (%)	Further imaging results (%)		
		Abnormal	Non-specific	Normal
Abnormal (13)	3 (23)	10 (77)	0 (0)	0 (0)
Non-specific (13)	8 (61)	4 (31)	0 (0)	1 (8)
Normal (82)	48 (59)	18 (22)*	6 (7)*	10 (12)*

*Denotes significant difference with p value <0.05

percent (32 of 59) cases with a normal AXR result meeting the guidelines, the radiologist report helped to exclude the indication it was ordered for. However, in this subset of cases, 56 % (18 of 32) still underwent further imaging, and an abnormality was identified in 50 % (9 of 18), which leads to a definitive diagnosis that was missed by the original appropriately ordered AXR.

Questionnaire

Nineteen doctors within the ED consented for and completed the questionnaire. Of these, 21 % ($n=4$) were consultants, 16 % ($n=3$) were registrars, 31.5 % ($n=6$) were resident medical officers and 31.5 % ($n=6$) were interns. Only 16 % (3 of 19) of the doctors were aware of any clinical guidelines—two being consultants and one registrar. One of the consultants and the registrar were aware of the Diagnostic Imaging Pathways outlined by Western Australian Department of Health [15] and one consultant knew the pathways by the National Institute for Health and Care Excellence (NICE) [17]. Out of the 19 doctors, only one registrar followed clinical guidelines.

All of the 19 doctors identified bowel obstruction as an indication for ordering an AXR. Perforation was listed as

Table 3 Indications provided on abdominal radiograph request forms

	No. (%)	Indication met guideline
Obstruction	42 (27.6)	Yes
Abdominal pain	40 (26.3)	Yes
Constipation	23 (15.1)	No
Renal colic	16 (10.5)	No
Perforation	9 (5.9)	Yes
Diverticulitis	7 (4.6)	No
Vomiting	7 (4.6)	No
Distention	3 (2.0)	No
Renal calculi follow-up	2 (1.3)	Yes
Septic screen	2 (1.3)	No
VP shunt position	1 (0.7)	No
Total indications recorded	152 (100.0)	

Requests contained more than one indication

indication by 47.4 % (9 of 19) of the doctors. The other indications that were provided are summarised in Table 4. Interestingly, one doctor stated that a normal AXR could not exclude any pathology. Fourteen doctors stated that an obstruction could be excluded with a normal AXR. Other responses for what an AXR could exclude are summarised in Table 5.

Discussion

In the setting of a patient presenting with acute abdominal pain, discussed studies have shown that history followed by examination and supplemented by laboratory results is not sufficient to reach a definitive diagnosis [12, 18]. Appropriate imaging is required in most cases as part of the initial assessment of a patient [12, 18].

For an AXR to be an effective initial investigation of acute abdominal pain, a physician should be reassured that a normal result has excluded the significant diseases listed in the indications. However, in this study, the patients that had a normal AXR result, 41 % (34 of 82) still underwent further imaging. This would suggest that many emergency physicians are not convinced that a normal AXR result indicates an absence of pathology. This research indicated that an abnormality was found in 53 % (18 of 34) of the patients with a normal result who underwent further imaging. MacKersie et al. found that in the setting of a patient with acute abdominal pain, the negative predictive value of an AXR is 51 % [19]. Furthermore, the sensitivity and specificity of an AXR were found to be 30 and 88 %, respectively [12, 18–20]. This further establishes that a normal AXR result cannot actually be used to rule out significant disease and should not routinely be used in a patient presenting with acute abdominal pain [4, 6, 11, 12, 18, 19, 21].

In patients that had a non-specific AXR result (12 %; 13 of 108; p value <0.05), it was not possible to exclude or confirm a diagnosis on the basis of the radiograph; hence, they were considered of no diagnostic benefit. The initial AXR was reported as abnormal in only 12 % (13 of 108; p value <0.05) of the patients. However, only 23 % (3 of the 13) of the abnormal AXR results supported a definitive diagnosis and thus actually avoided more cost and time. Of the patients with abnormal AXRs, 77 % (10 of 13) underwent further imaging. In these cases, a positive finding on AXR did not avoid more expensive and time-consuming imaging. The need for further imaging could have been due to the AXR not providing enough information to ascertain the aetiology, evaluate the extent of disease or guide patient management [18, 21, 22]. Thus, these abnormal AXR did not contribute to a definitive patient care and may have even delayed appropriate treatment [4, 18].

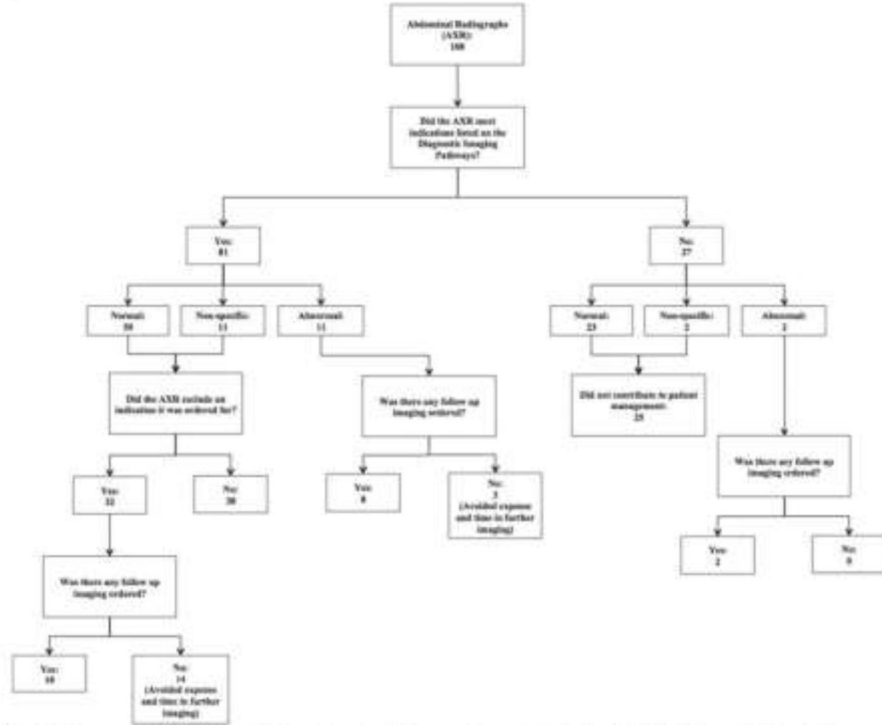

Fig. 2 The outcomes of AXRs ordered in this study based on whether or not they met the indications listed in the Diagnostic Imaging Pathways

It is widely agreed that in a patient with an acute abdomen, CT as a single imaging modality has the highest sensitivity [8,

19, 23, 24]. However, the markedly increased radiation exposure (10 mSv), cost and time involved in performing a CT are hindrances to stopping routine AXR use [11, 12]. Laméris et al. found in a prospective multicentre study that in a patient

Table 4 Indications for ordering an AXR provided by doctors on questionnaire

Indication	Level of training				Total (%)
	Intern	Resident	Registrar	Consultant	
Obstruction	6	6	3	4	19 (100)
Perforation	2	3	1	3	9 (47.4)
Renal calculi	1	2	1	1	5 (26.3)
Foreign body	0	1	1	1	3 (15.8)
Iron overload	0	0	1	1	2 (10.5)
Faecal loading	1	0	0	0	1 (5.3)
Trauma	0	1	0	0	1 (5.3)
Peritonitis	1	0	0	0	1 (5.3)

Doctors provide more than one response

Table 5 Doctors responses for what an AXR can exclude

Indication	Level of training				Total (%)
	Intern	Resident	Registrar	Consultant	
Obstruction	3	6	2	3	14 (73.7)
Perforation	2	5	2	2	11 (57.9)
Foreign body	1	0	1	1	3 (15.8)
Renal calculi	0	1	1	0	2 (10.5)
Iron overload	0	0	1	0	1 (5.3)
Toxic megacolon	1	0	0	0	1 (5.3)
Cannot exclude	1	0	0	0	1 (5.3)

Doctors provide more than one response

presenting to the ED with acute abdominal pain, a combined USS and CT approach was the most sensitive imaging strategy with minimal radiation exposure [25]. In this scenario, USS would be used as an initial investigation followed by CT if the USS was negative or inconclusive [25]. This combination was more sensitive and specific when compared with an AXR although the study did not compare the time and cost incurred [11, 12, 25].

This study has not assessed the effectiveness of bedside USS and whether or not it had an impact on AXR requests. Indiscriminate use of USS in the setting of undifferentiated abdominal pain is not recommended, but correct use of USS at the bedside or in a more formal setting could help to increase the sensitivity of AXRs by further limiting their use and also result in reduced radiation dose to patients. In particular, in patients presenting with mild to moderate abdominal pain, an USS may exclude common causes such as biliary or renal colic, hernias or gynaecological causes [20].

Twenty five per cent (27 of 108) of the AXRs in the current study were deemed not to meet indications outlined in the Diagnostic Imaging Pathways [15], as 92.5 % (25 of 27) had either a normal or non-specific result. Consequently, these AXRs have not contributed to patient management, as their indications did not meet the guidelines and the AXR could not exclude the pathology. Seven and a half per cent (2 of 27) of the AXR ordered outside current guidelines had an abnormal. As mentioned above, both of these AXRs were ordered to investigate new renal calculi. This is strictly not part of the current guidelines as the indication is listed as renal calculi follow-up [15]. Both of these patients still required a CT for further management of their renal calculi, as it provided more detail regarding size and exact location. Hence, these two abnormal AXRs did not in fact avoid more cost, radiation exposure or time spent. Therefore, in this study, images performed without conforming to the current guidelines did not benefit patient management. This supports that the current guidelines do not require the addition of further indications for ordering AXRs.

Seventy five per cent (81 of 108) of the AXRs performed in this study were appropriately ordered according to the Diagnostic Imaging Pathways [15]. This is considerably higher than similar studies conducted in the UK. In two prospective observational studies of patients presenting with acute abdominal pain [2, 9], the current guidelines were followed in 32 [9] and 12 % [2], respectively. Karkhanis and Medcalf did a retrospective analysis of the AXRs within an ED that showed that only 67 % of AXRs ordered were appropriate [5]. However, these three studies compared their AXR requests against the Royal College of Radiologist (RCR) guidelines, which do not include moderate to severe undifferentiated abdominal pain as an indication [2, 5, 9, 26]. It should be noted that the Diagnostic Imaging Pathways inclusion of moderate to severe undifferentiated abdominal pain as an indication contradicts pieces of evidence reported in the current literature. A number of studies have concluded that AXR

should not be used in the initial assessment of a patient with undifferentiated abdominal pain [4, 6, 11, 12, 18, 19, 21]. If this indication was to be removed from the guidelines, only 47 % (51 of 108) of the AXRs in the current study would have been appropriately ordered.

With regard to the questionnaire, only 16 % (3 of 19) identified that they were aware of clinical guidelines to direct ordering of imaging in the setting of acute abdominal pain. Only one of the doctors reported actually following the current guidelines. Thirty-two per cent (6 of 19) of doctors mentioned that AXRs could be used to confirm pathology outside of the indications listed in the Diagnostic Imaging Pathways. None of the doctors could recall all the correct indications mentioned on the current guidelines. The results of the questionnaire suggest that awareness of guidelines for ordering AXRs in the emergency setting is low. Unfortunately, the response rate to our questionnaire was low and participants were mostly junior doctors (63 %, 12 of 19), and hence, the responses should be interpreted in this context.

Contrary to the evidence in the current literature, abdominal radiographs are still being widely used in the ED [4, 12, 18]. Whilst it may not always be acknowledged, defensive medicine and patient satisfaction may be playing an increasing role in the clinical judgement process. Particularly in patients with very non-specific and mild symptoms, the physician may feel compelled to order some investigations prior to reassuring the patient, even though no specific clinical indications exist. This may be a contributing factor in the inappropriate ordering of investigations such as AXRs. The patient may feel more satisfied with the visit if they have had some tests (which turn out to be normal), rather than simple reassurance alone. Whilst we have no evidence that this may have occurred in our study, we are aware that the decision making process is complex, and ignorance of the recommended guidelines may not be the only factor in the inappropriate ordering of AXRs.

Potential limitations of this study are that it is aimed at the usefulness of an AXR to emergency physicians retrospectively. It is innately difficult to ascertain the doctors' complete thought process through reviewing their clinical notes. Another possible bias is that radiologists' reports were used to determine the AXR result. As the emergency physicians' interpretation was often not recorded, this may have varied from the radiologists' report. The questionnaire results are limited, and finally, the study was only conducted at one institution over a 2-month period, which may not be representative and therefore may need validation using a multicentre study.

Conclusion

Abdominal radiographs are still being widely used as an initial investigation for patients that present with acute abdominal pain. A normal result does not in fact rule out significant disease,